KRANKENHAUS
BARMHERZIGE
SCHWESTERN
Linz

Schilddrüsenknoten aus pathologischer Sicht

Oleksiy Tsybrovskyy,
Institut für Pathologie BHS Linz

Interessenskonflikte:

Keine

Oleksiy Tsybrovskyy, Pathologie BHS Linz
Schwerpunkt Schilddrüse (inkl. FNA) /endokrin
Tel. 0732-7677-4742

Zur Person:

- Medizinstudium in Donezk, Ukraine
- SD-Forschung, Inst. F. Pathologie Graz 1997-1999
- Fachausbildung Pathologie in Graz 2000-2006
- Habilitation über follikuläre und onkozytäre SD-Tumore 2009
- Leiter der Arbeitsgruppe für endokrine Pathologie (Graz 2006-2014, Linz ab 2015)
- SD-FNA Befundung >11 Jahre (Graz bis 2014, Linz ab 2015)

Knoten in der Schilddrüse

- **Strumaknoten**
- **Tumor**
  - **Adenom**
  - **Karzinom**
  - **andere**
- **Entzündung**

Struma mit Verknöcherung

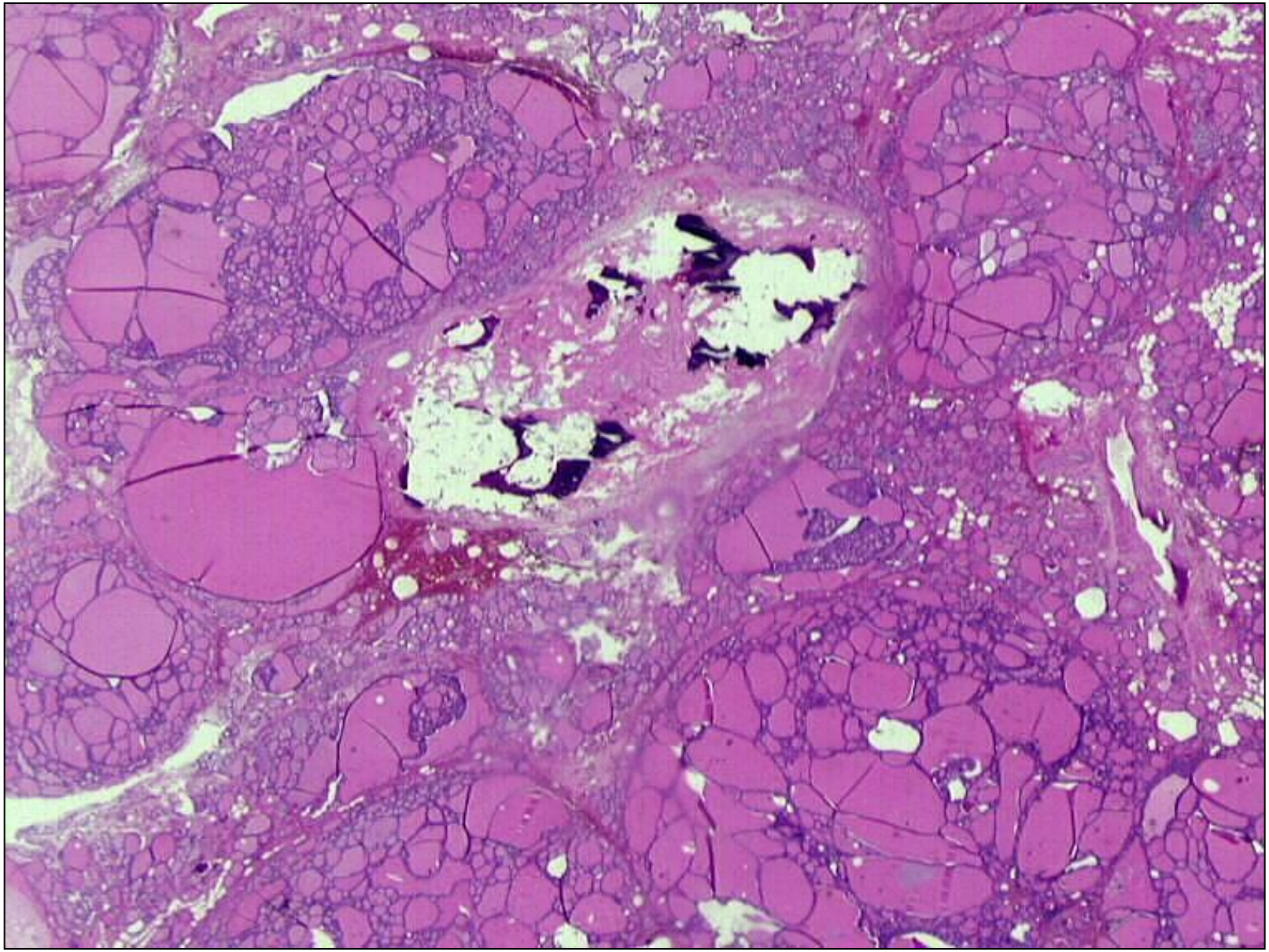

Verknöcherung, Hämatopoese

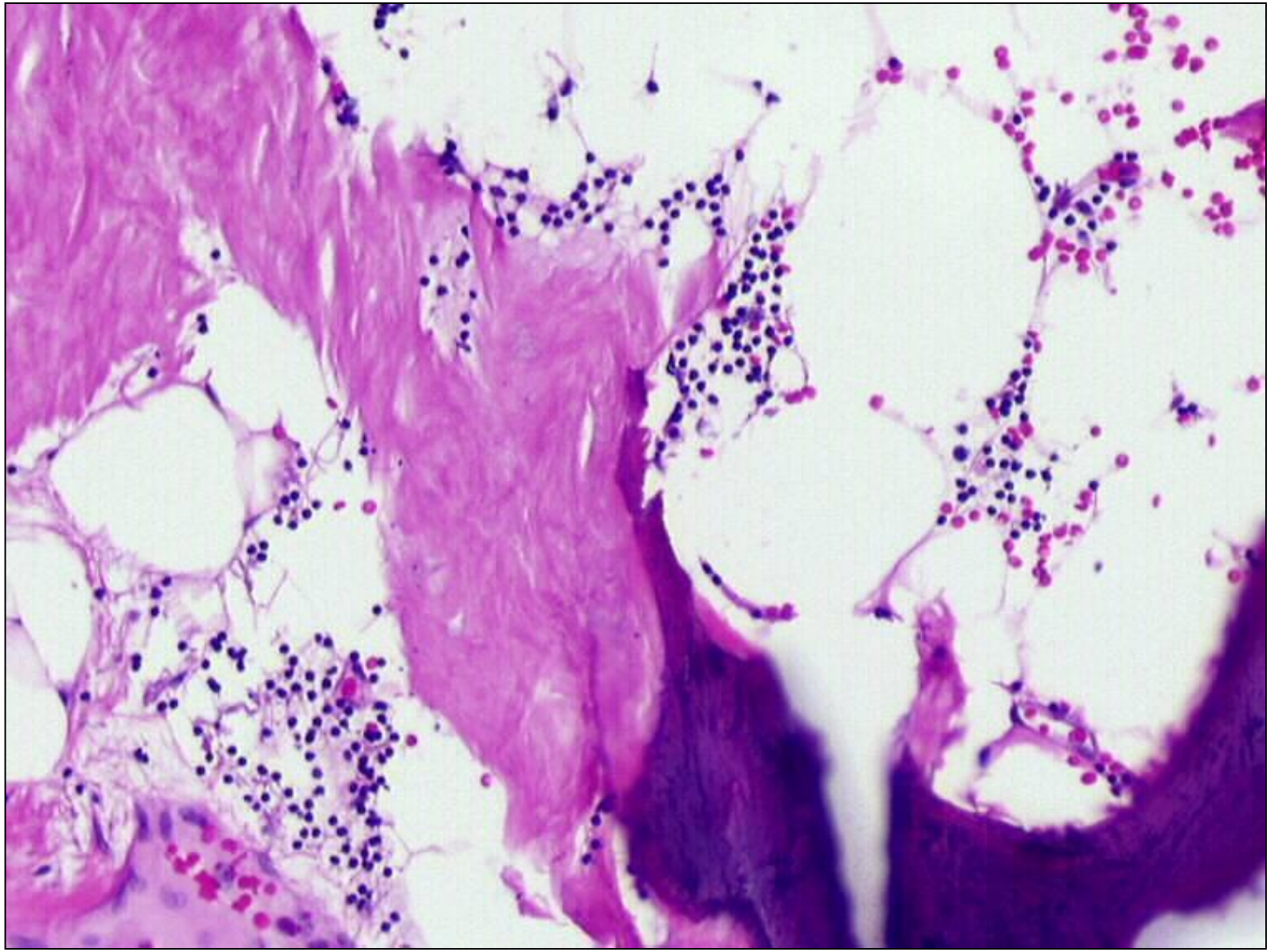

Follikuläres Adenom

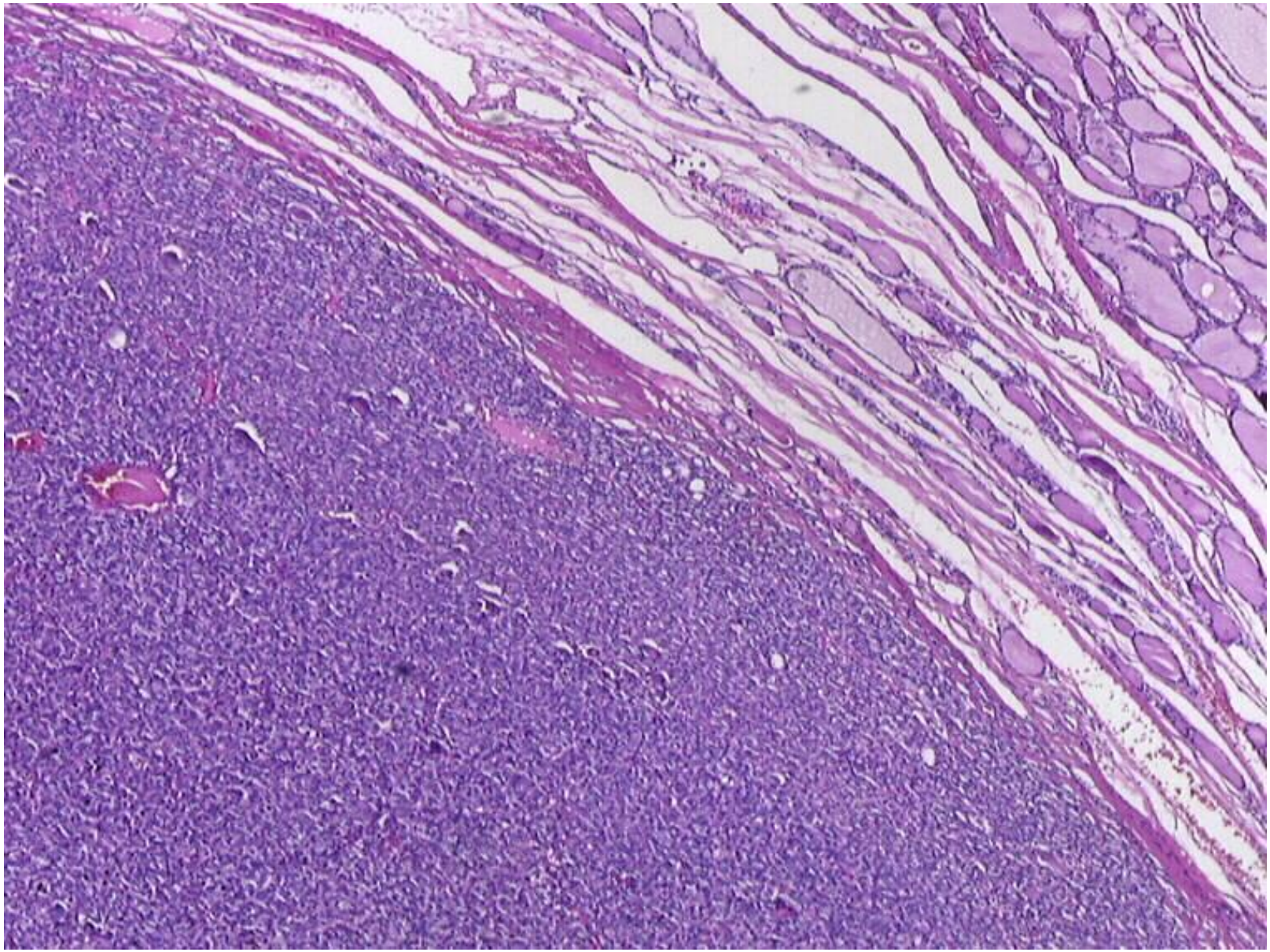

Autonomes Adenom

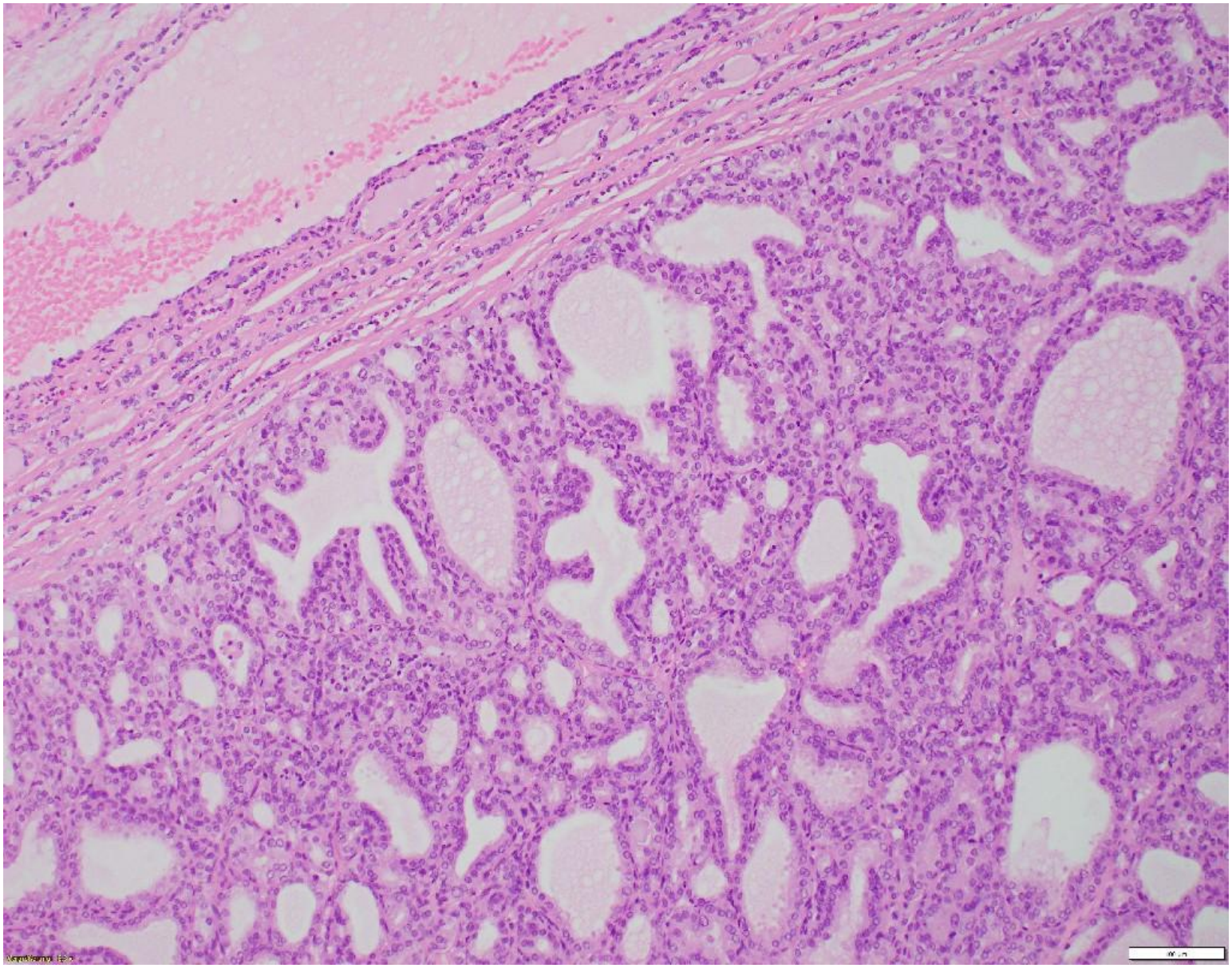

Atypisches Adenom

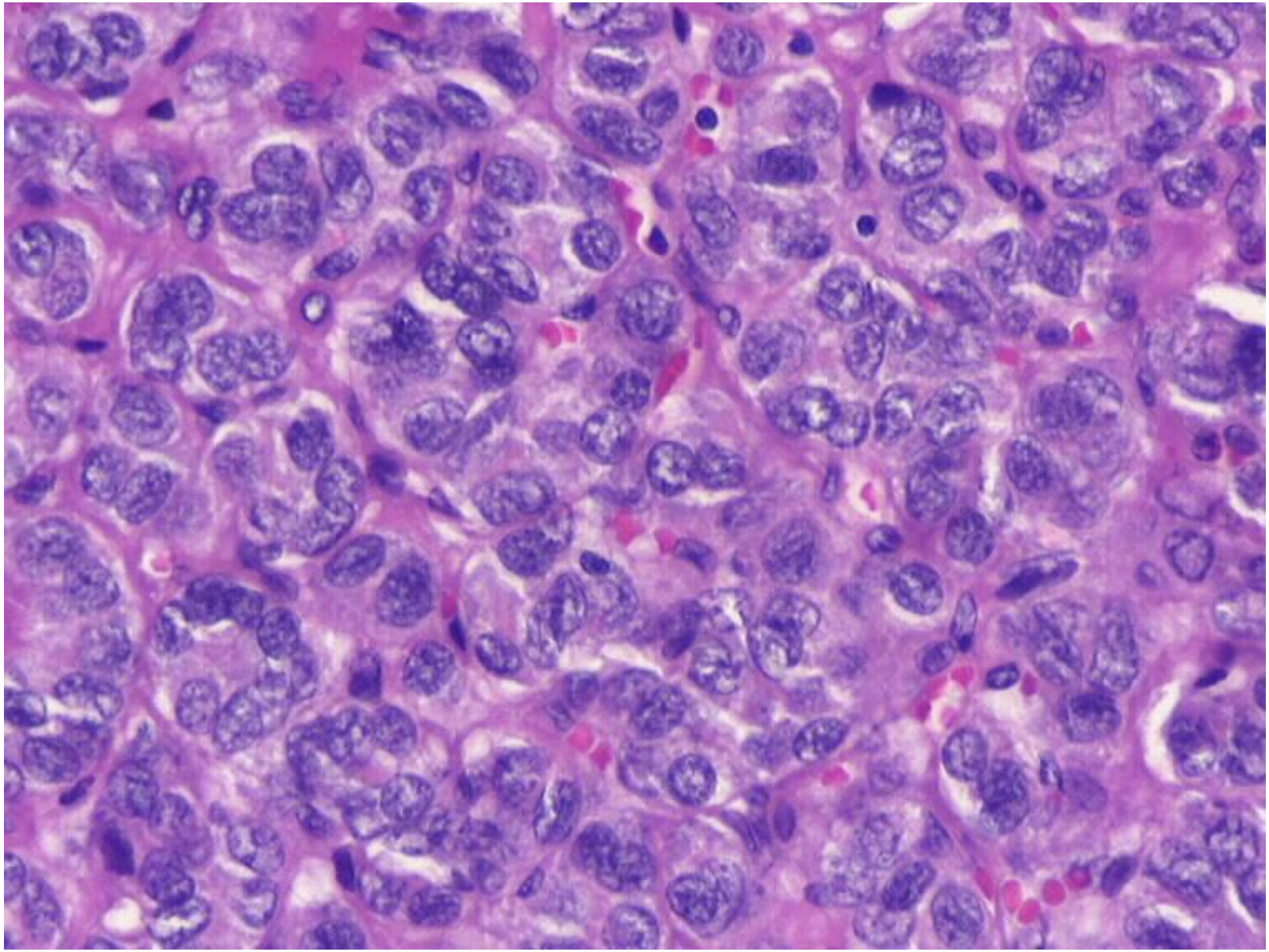

Onkozytäres Adenom

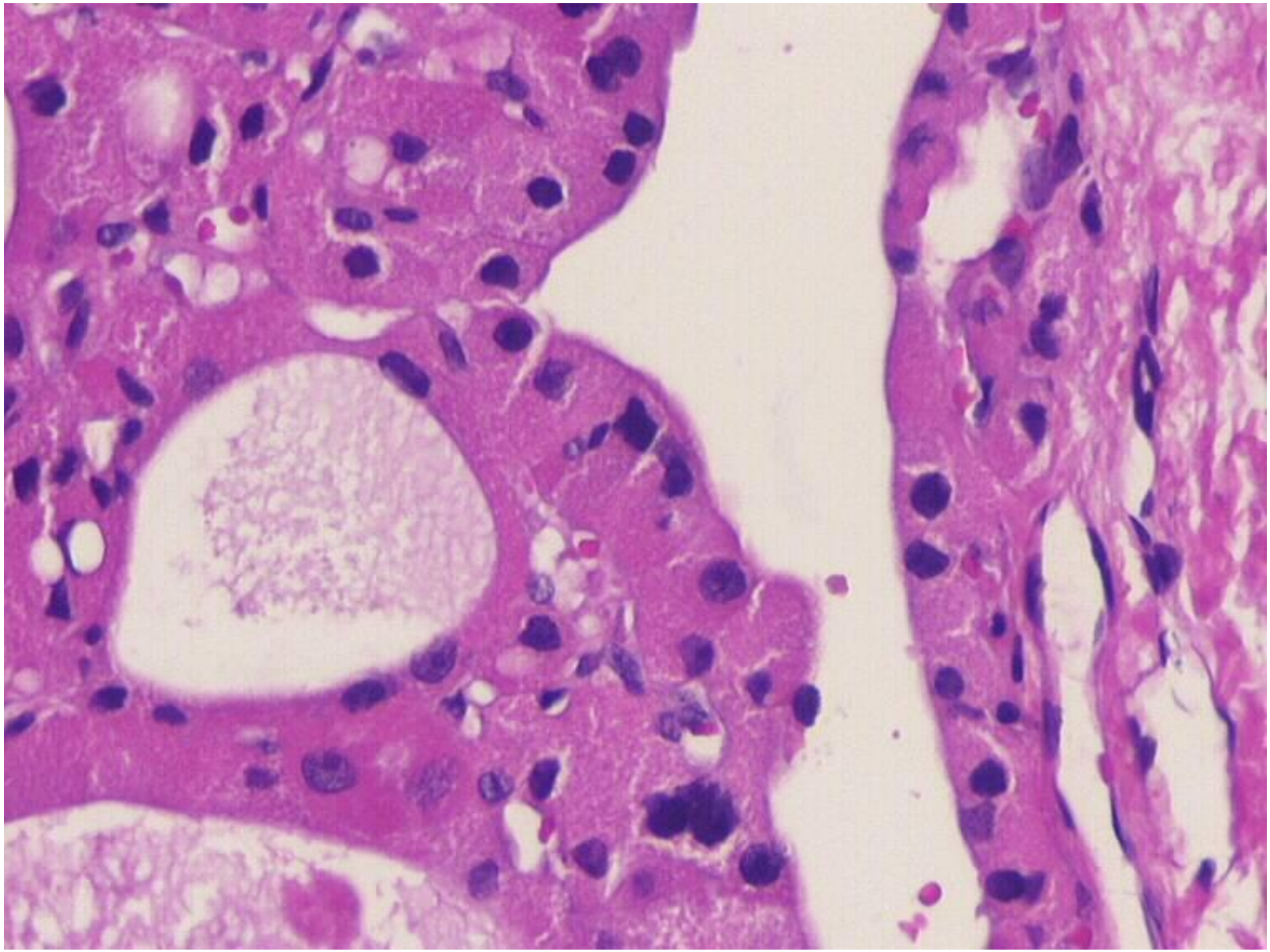

Follikuläres Karzinom

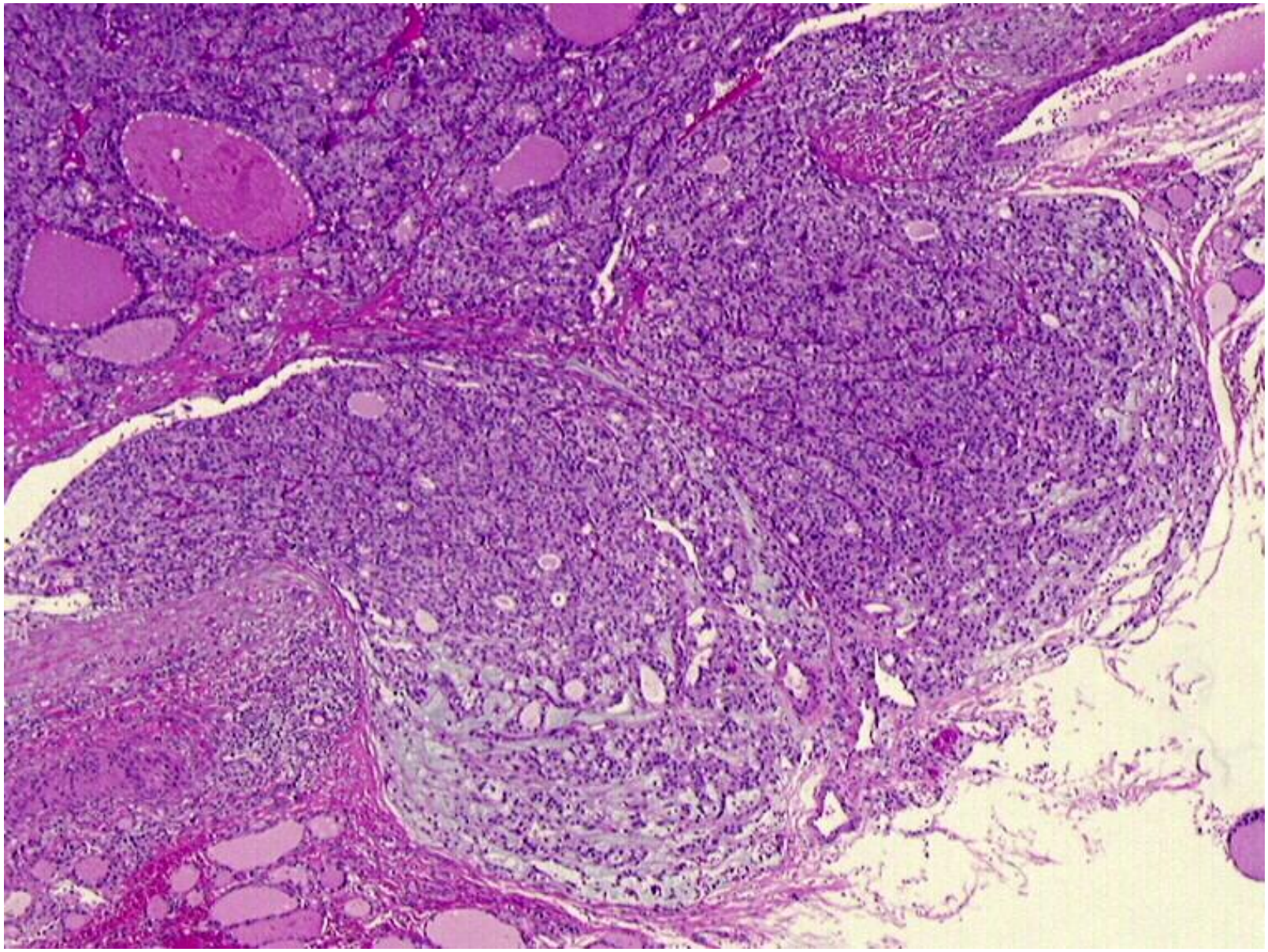

Follikuläres Karzinom

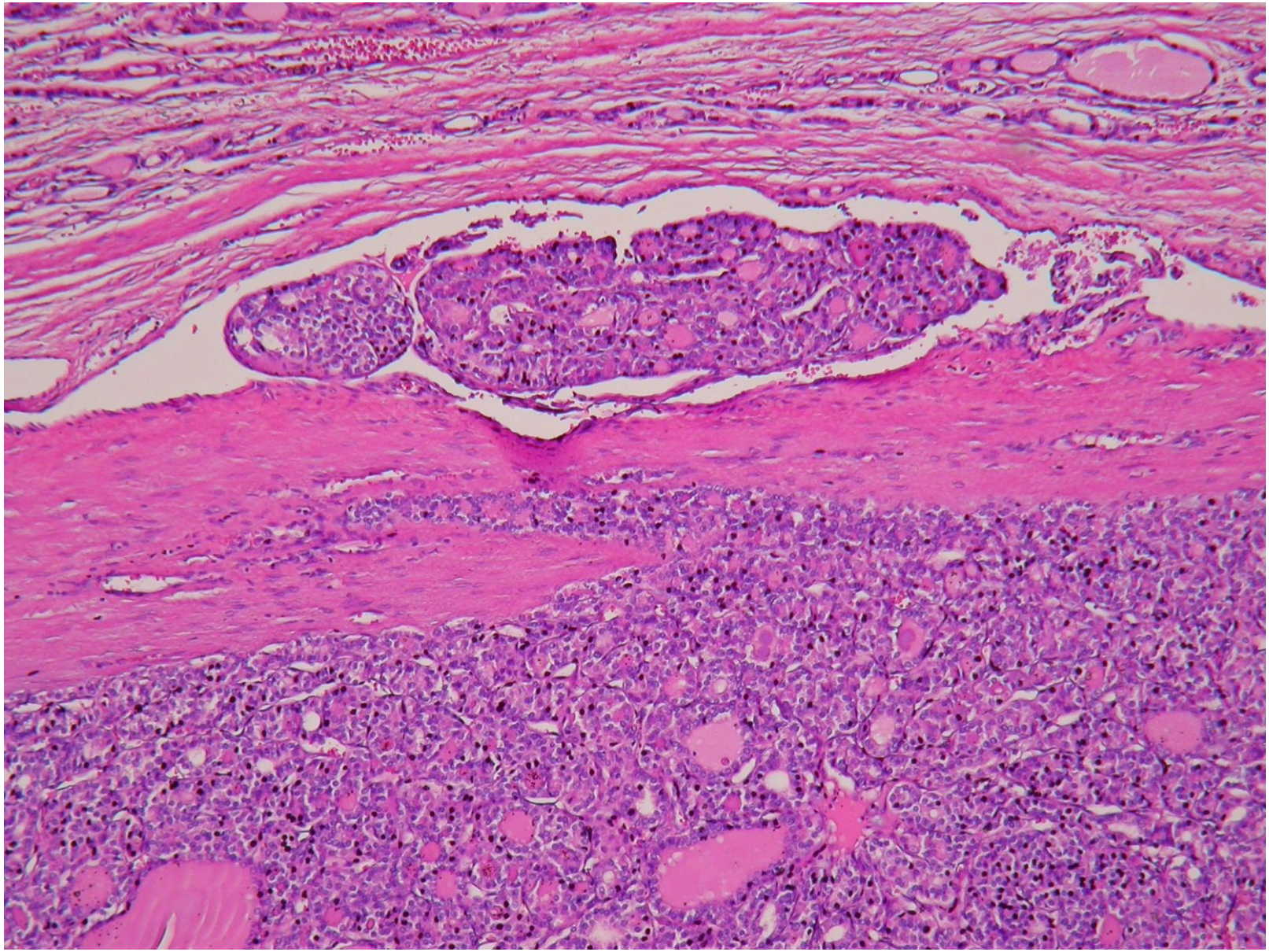

Onkozytäres follikuläres Karzinom

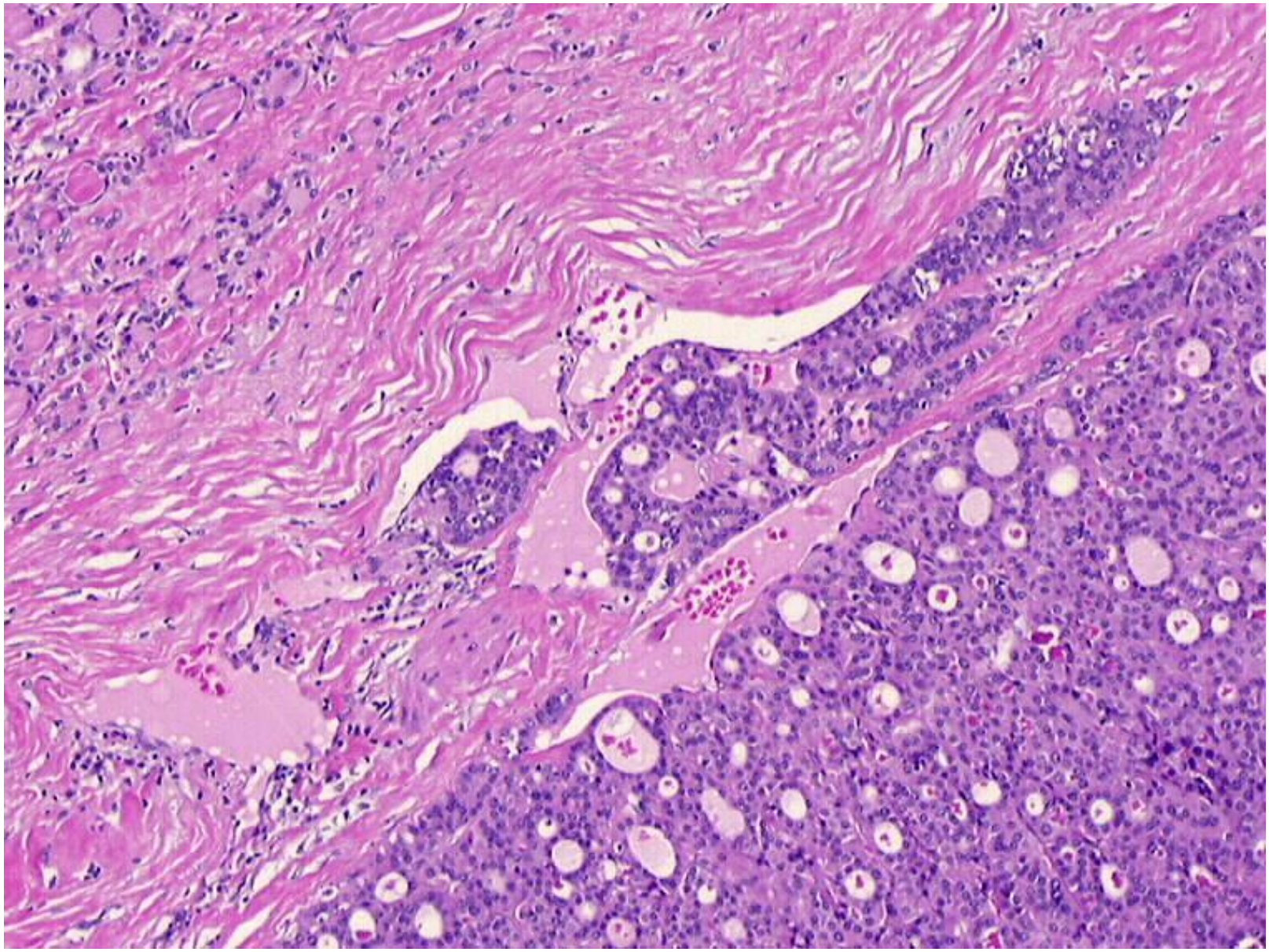

Papilläres Karzinom

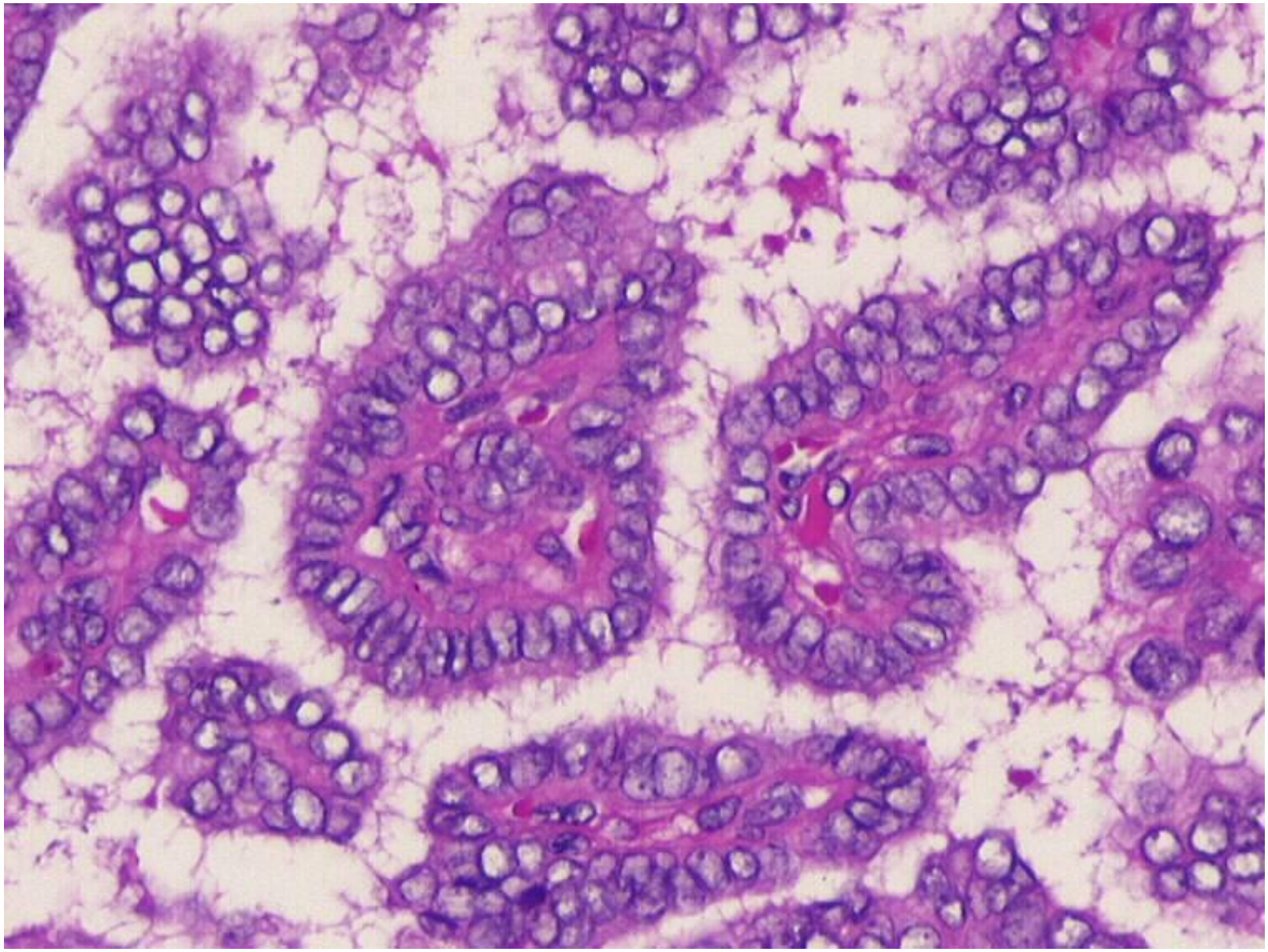

Papilläres Karzinom, „tall cell variant“

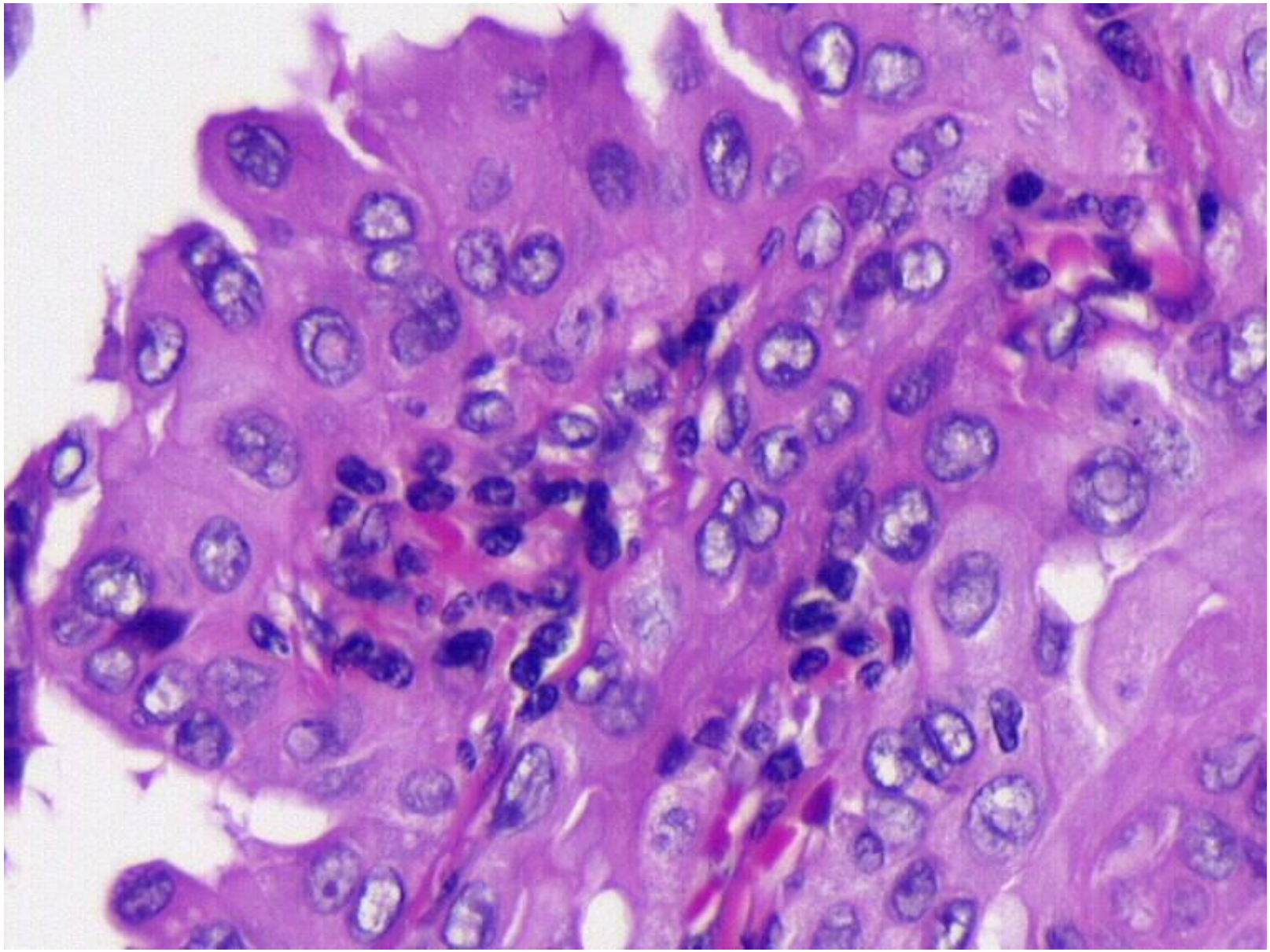

Undiff. Karzinom (squamöser Typ)

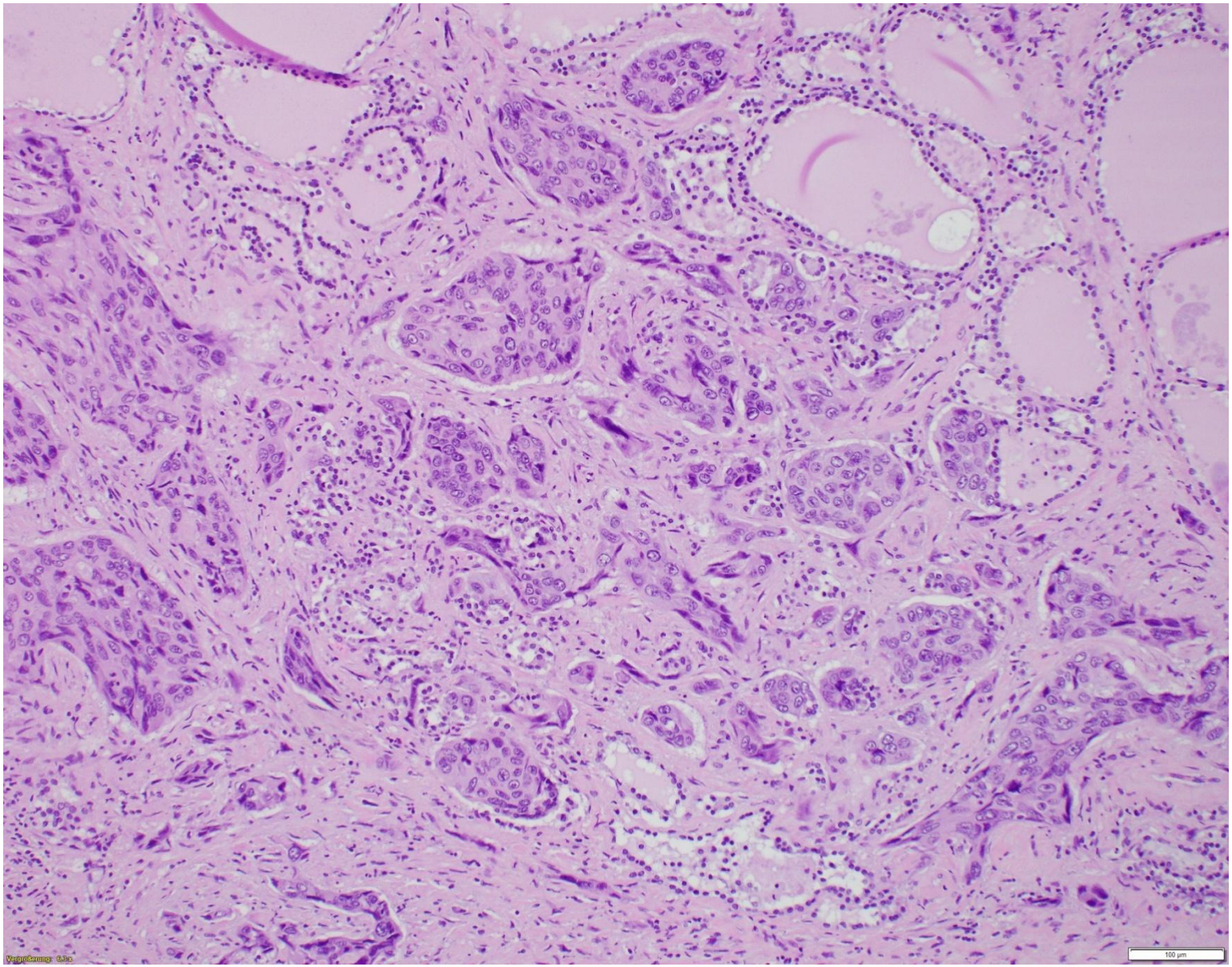

Undiff. Karzinom (sarkomatoid)

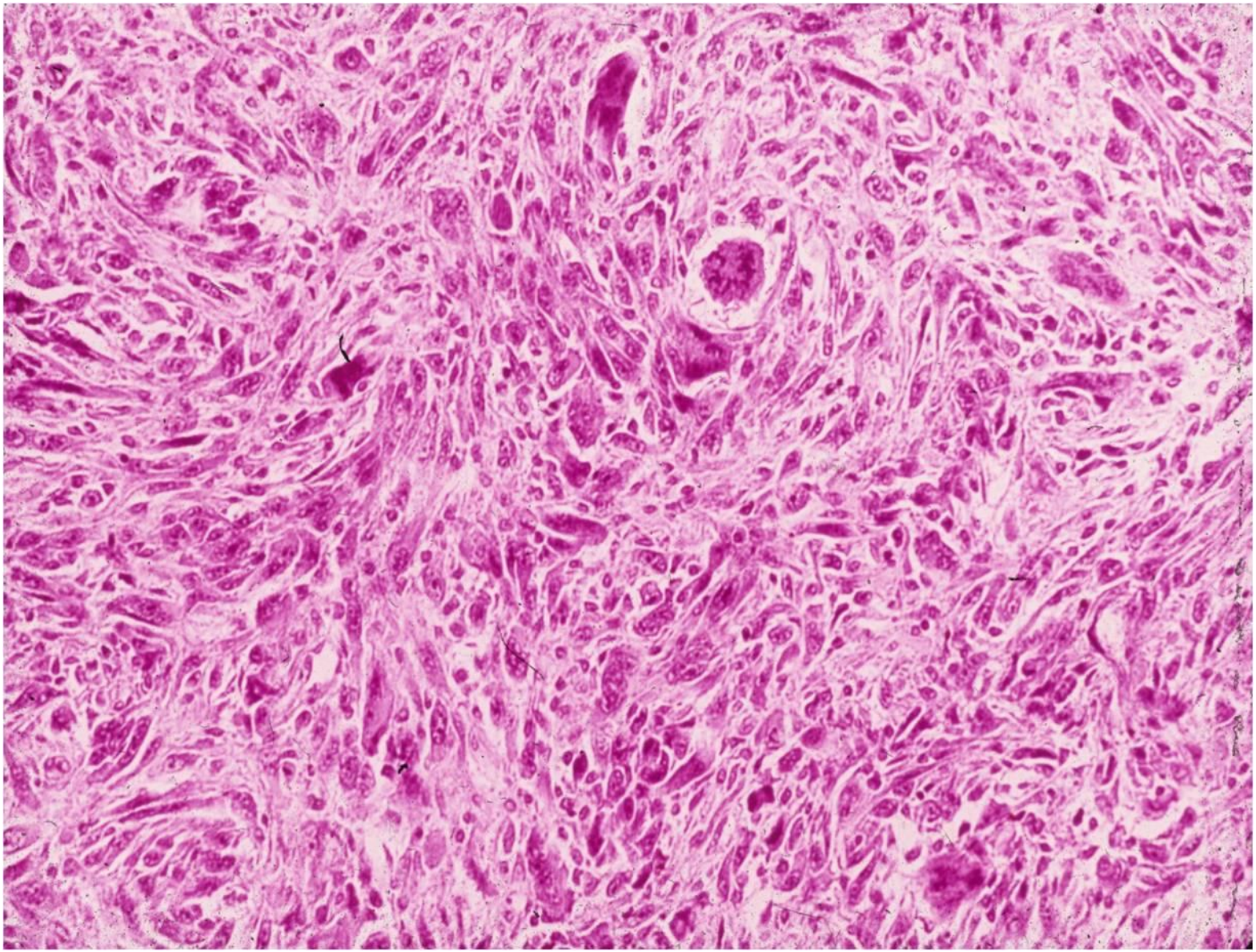

Subakute Thyreoiditis de Quervain

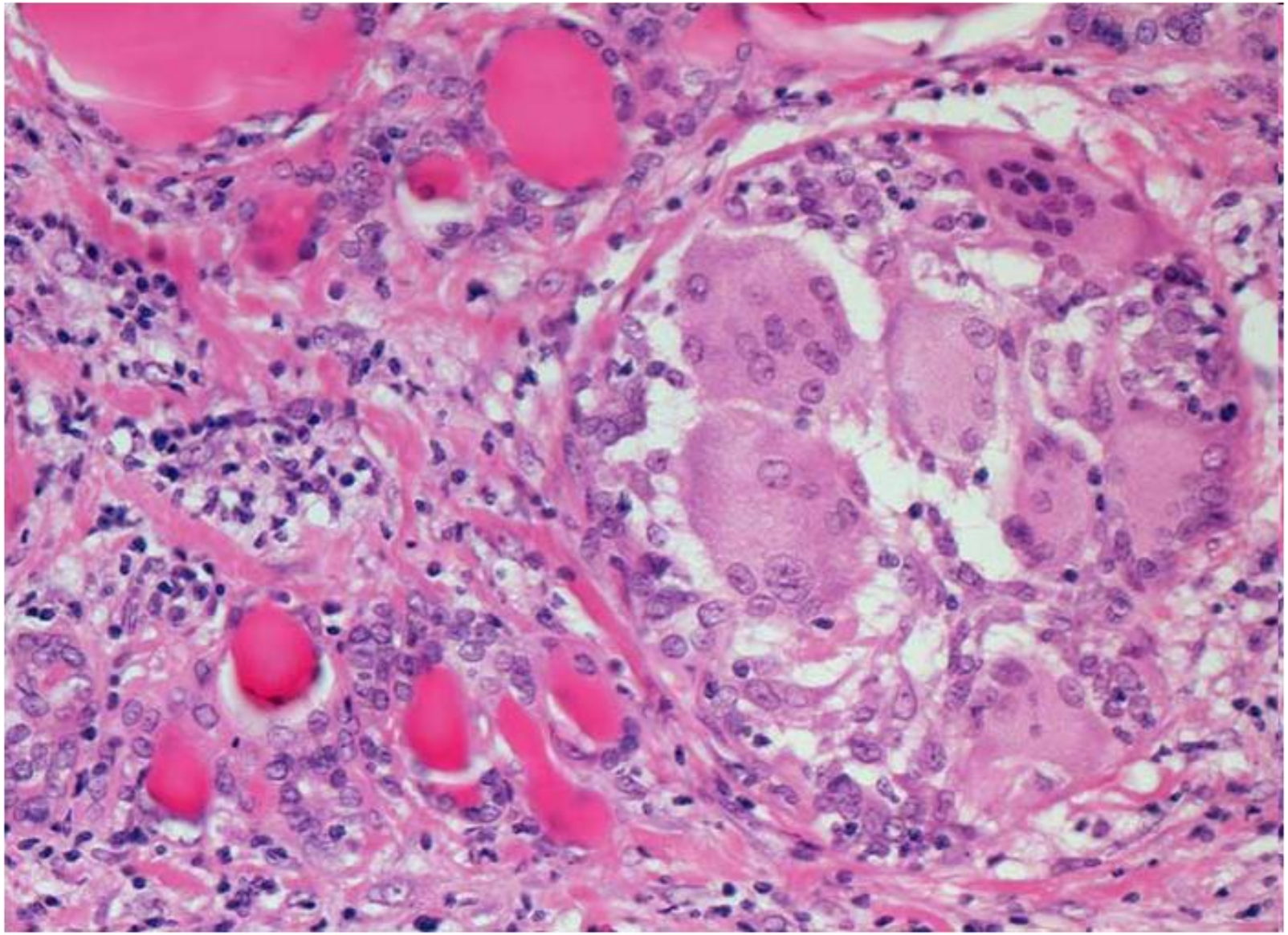

Knoten in der Schilddrüse

- **Strumaknoten**
- **Tumor**
  - **Adenom**
  - **Karzinom**
  - **andere**
- **Entzündung**

Feinnadelpunktion (FNP)

Was man für einen guten SD-FNA-Befund braucht

- Indikationsstellung
- Punktionstechnik
- Fixation
- Zuweisung/Info

- Färbung
- Qualifizierter Zytopathologe
- Möglichst klare Aussage im Befund

Fixation

- Luftgetrocknet =>
  - MGG-Färbung (May-Grünwald-Giemsa)
  - Diff-Quick Färbung
- Alkohol (Spray) =>
  - PAP-Färbung
  - HE-Färbung

Alkoholfixiert (PAP-Färbung)

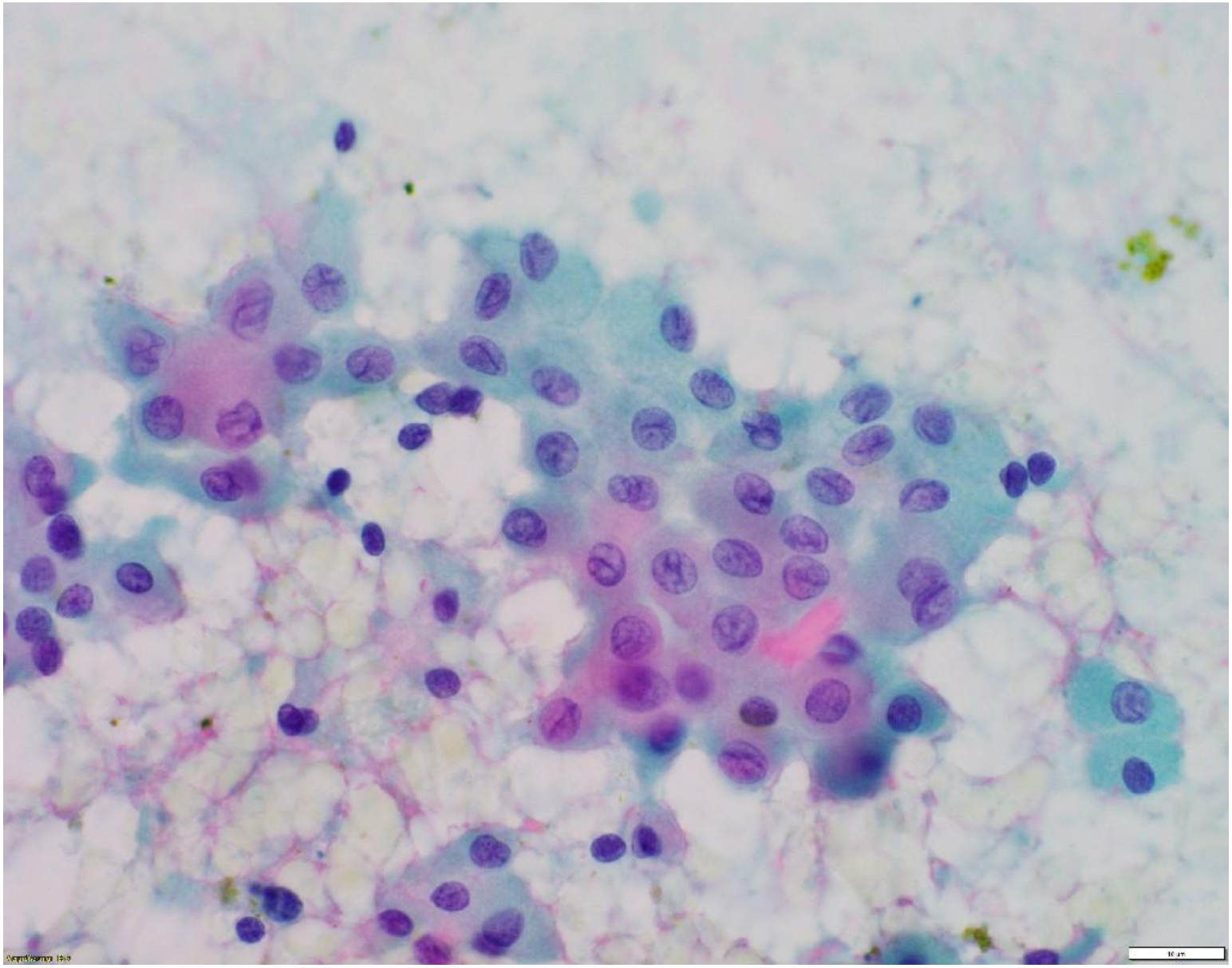

Luftgetrocknet (Diff-Quick)

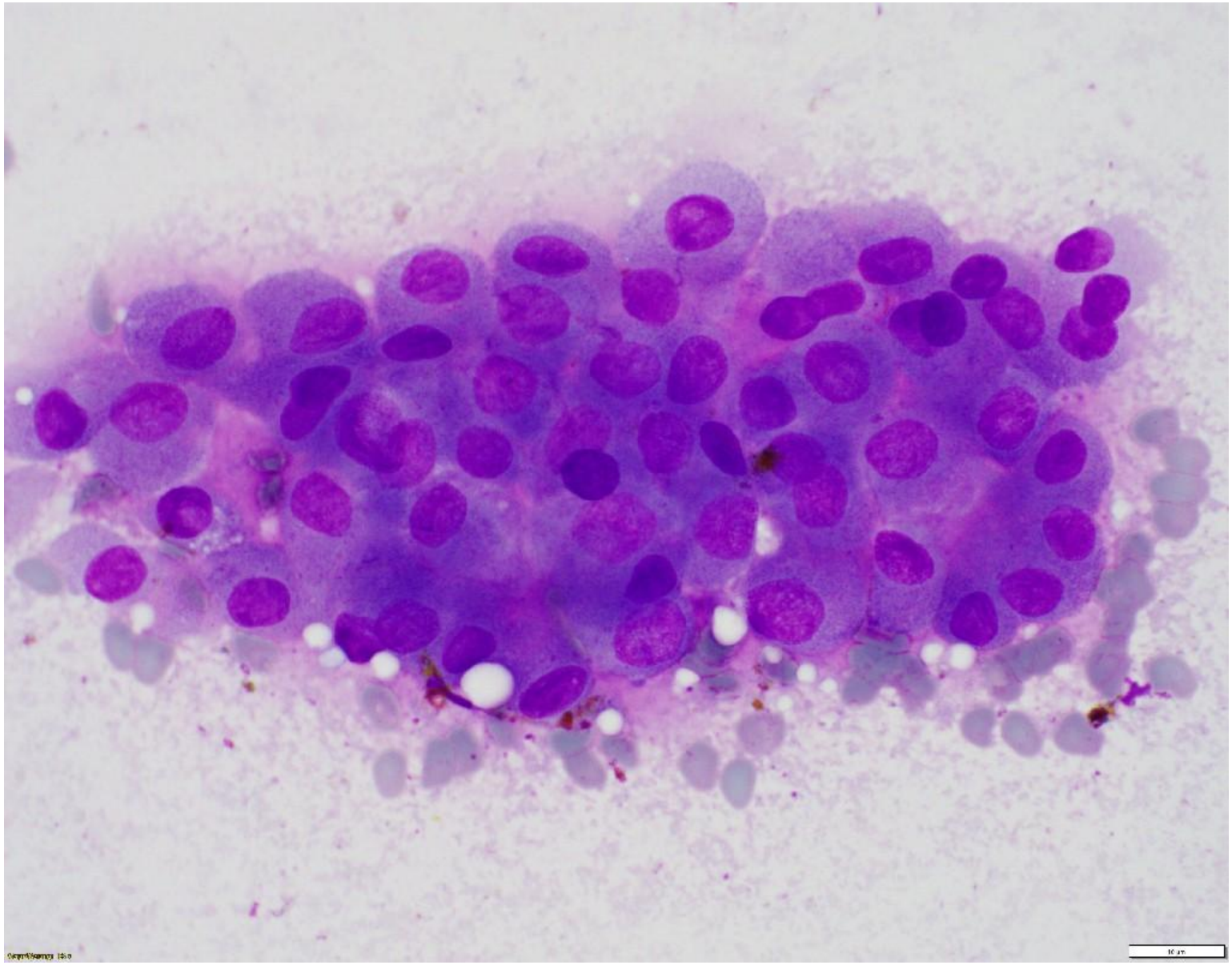

Histologie: papilläres Karzinom

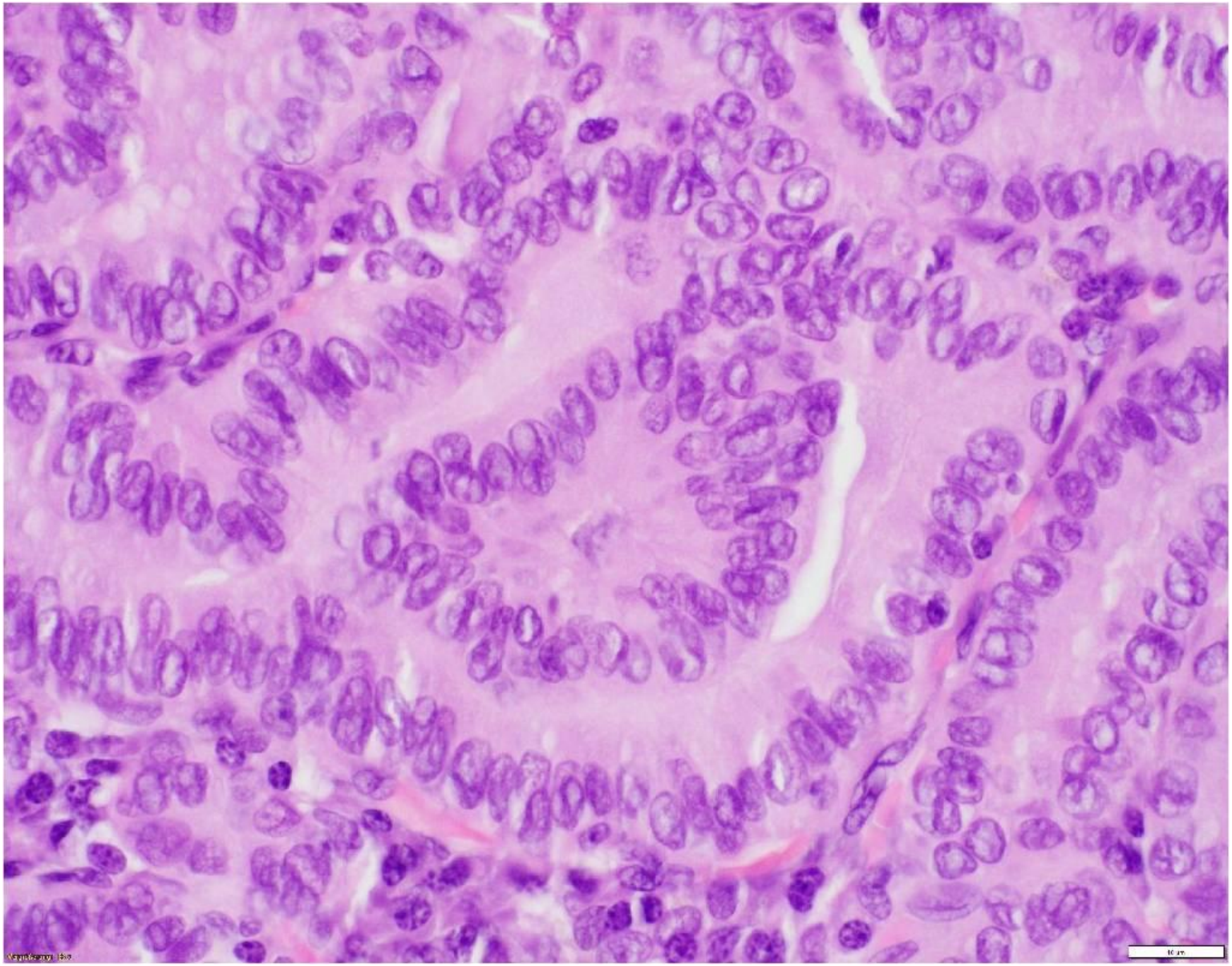

PAP-Färbung: schlecht fixiert

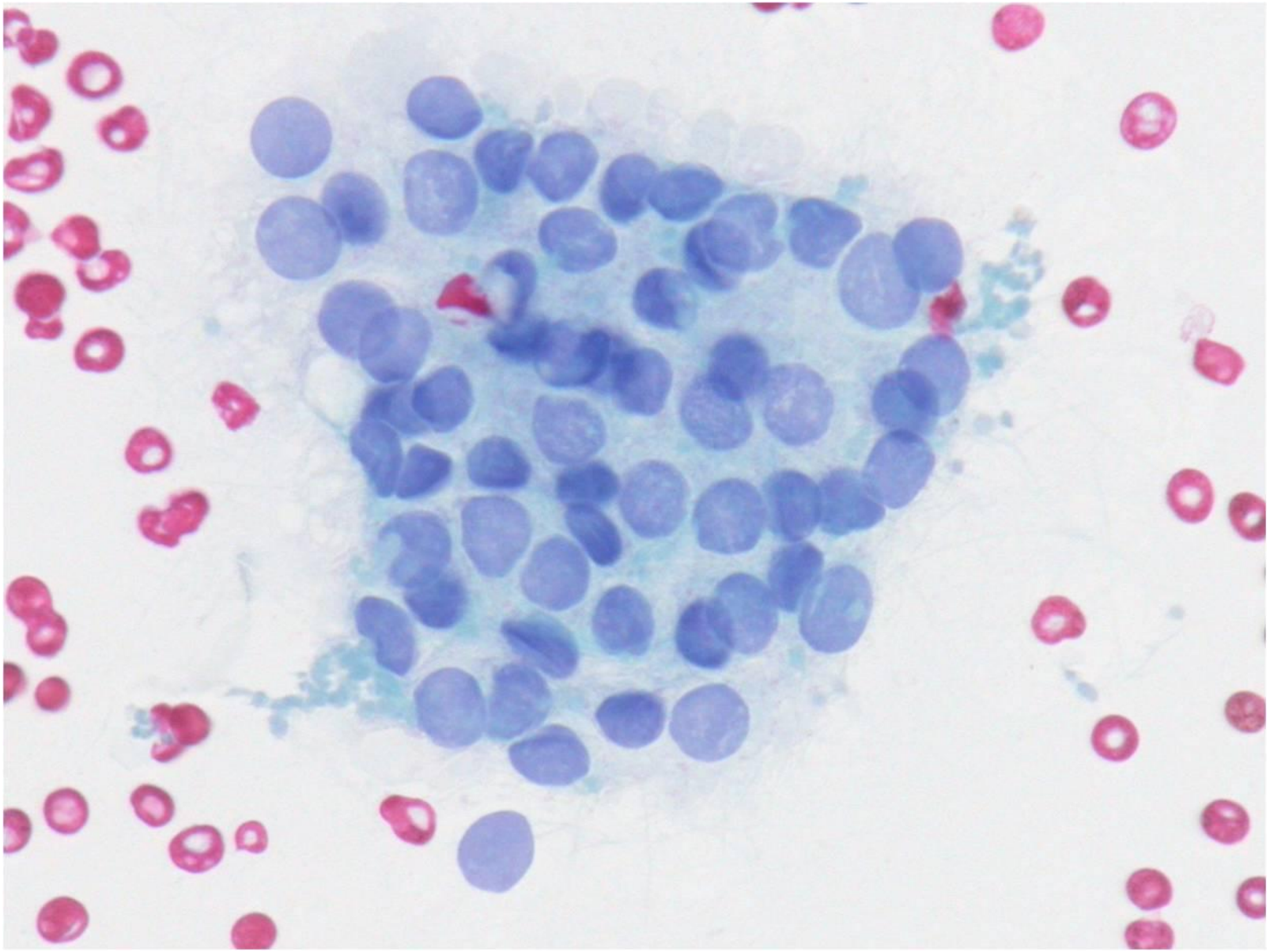

PAP-Färbung: gut fixiert

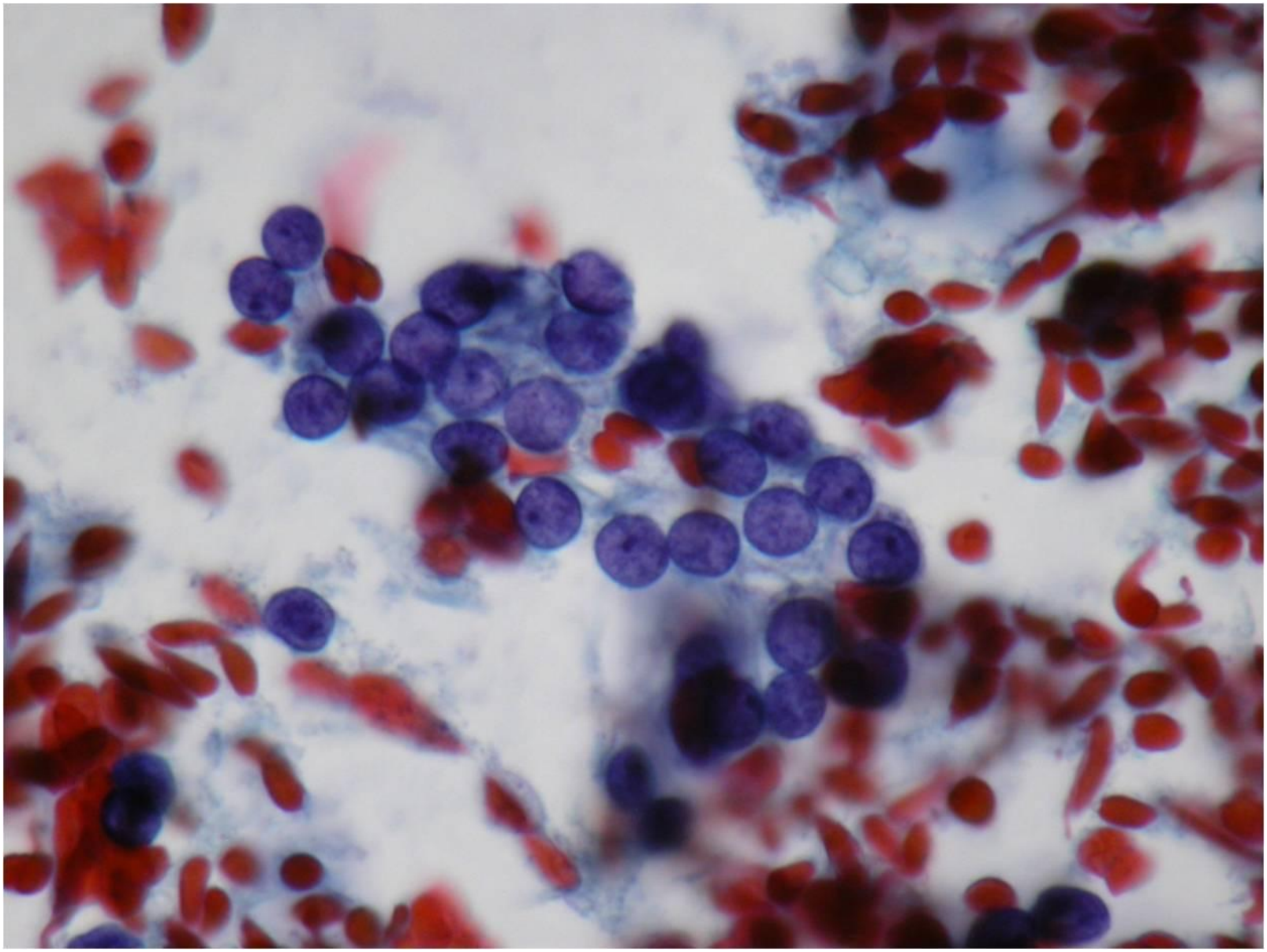

Was man für einen guten SD-FNA-Befund braucht

- Indikationsstellung
- Punktionstechnik
- Fixation
- Zuweisung/Info

- Färbung
- Qualifizierter Zytopathologe
- Möglichst klare Aussage im Befund

Information bei FNA-Zuweisung

- **Knoten/Läsion:**
  - Lokalisation
  - Größe
  - Ultraschall:
    - Echogenität
    - solid vs zystisch (=> Beurteilung der Repräsentativität)
  - Szinti / funktioneller Status
  - Vorausgegangene Bestrahlung/Radioiod?
- **Patient:**
  - Hashimoto? (Basedow etc.)
  - Andere bekannte Tumore?

Was man für einen guten SD-FNA-Befund braucht

- Indikationsstellung
- Punktionstechnik
- Fixation
- Zuweisung/Info

- Färbung
- Qualifizierter Zytopathologe
- Möglichst klare Aussage im Befund

FNP-Befund

- Freitext
- Formalisierter Befund / Kategorien:
  - Bethesda system (TBSRTC)
  - British system (Thy1 – Thy5)
  - Italian system (TIR1 – TIR5)
  - Papanicolaou society system
  - Japanese system
  - Österreich (in Arbeit): 0/A/B0/B1/B2/C

Formalisierte Systeme

USA (Bethesda, TBSRTC), 2007	UK RCPath, 2009	Italy (SIAPEC), 2014	Österreich (in Arbeit)
I: nondiagnostic	Thy1: nondiagnostic	TIR1: nondiagnostic	0: nicht beurteilbar
II: benign	Thy2: non-neoplasitc	TIR2: benign	A: benigne
III: AUS/FLUS	Thy3a: unclear atypia, neoplasia possible	TIR3A: low risk intermediate lesion	B0: Atypie unklarer Dignität
IV: suspicious for follicular neoplasm	Thy3f: suggesting of follicular neoplasm	TIR3B: high risk intermediate lesion	B1: V.a. follikuläre Neoplasie
V: suspicious for malignancy	Thy4: suspicious for malignancy	TIR4: suspicious for malignancy	B2: V.a. Malignität
VI: malignant	Thy5: malignant	TIR5: malignant	C: V.a. Malignität, maligne

Bethesda-System

- Oktober 2007: The NCI Thyroid FNA State of the Science Conference
  - Hauptsponsor NCI
  - 14 Fachgesellschaften als Cosponsoren (13 USA und 1 Frankreich)
- Publikationen in 2008
  - Fast alle Autoren aus USA/Canada
- Behandelt alles rund um SD-FNA:
  - Indikationsstellung
  - Training
  - Technik
  - Therminologie und diagnostische Kriterien
  - Zusatzuntersuchungen
  - Post-FNA-Optionen und Procedere

Bethesda System

Diagnostic category	Category	Risk of Malignancy, %	Usual Management
Nondiagnostic or unsatisfactory	I	1-4	Repeat FNA with ultrasound guidance
Benign	II	0-3	Clinical follow-up
Atypia of undetermined significance or follicular lesion of undetermined signifikance	III	5-15	Repeat FNA
Follicular neoplasm or suspicious for follicular neoplasm	IV	15-30	Surgical lobectomy
Suspicious for malignancy	V	60-75	Near-total thyroidectomy or surgical lobectomy
Malignant	VI	97-99	Near-total thyroidectomy

Probleme mit Bethesda

- Zu viel Automatismus, Pauschalisierung
- Kategorie I: Definition zu formal (> 6 Verbände mit je >10 Zellen)
- Kategorie VI (malignant): überflüssig, weil Reinfaller möglich!

Hyalinizing trabecular adenoma

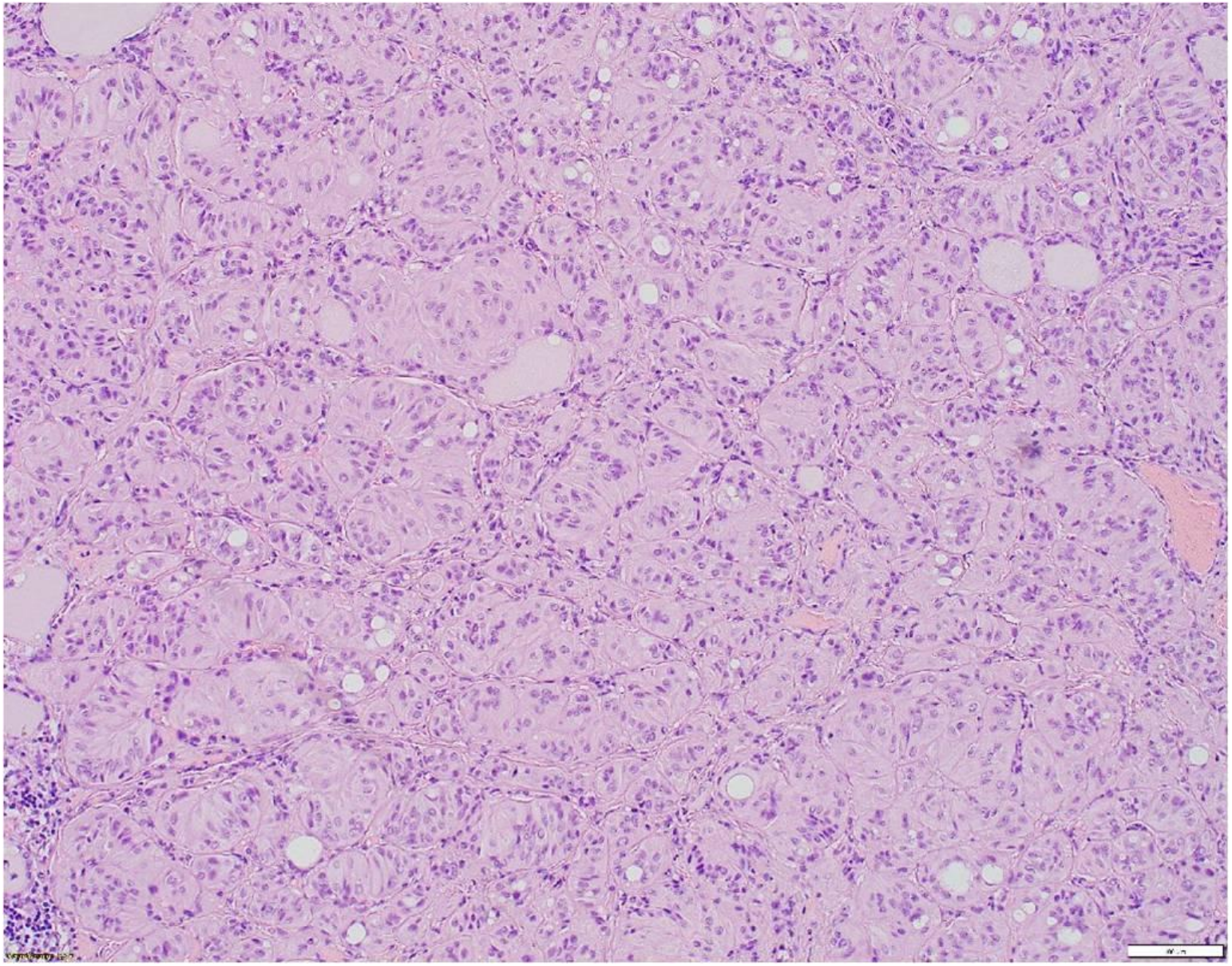

PTC-Kerne in HTA

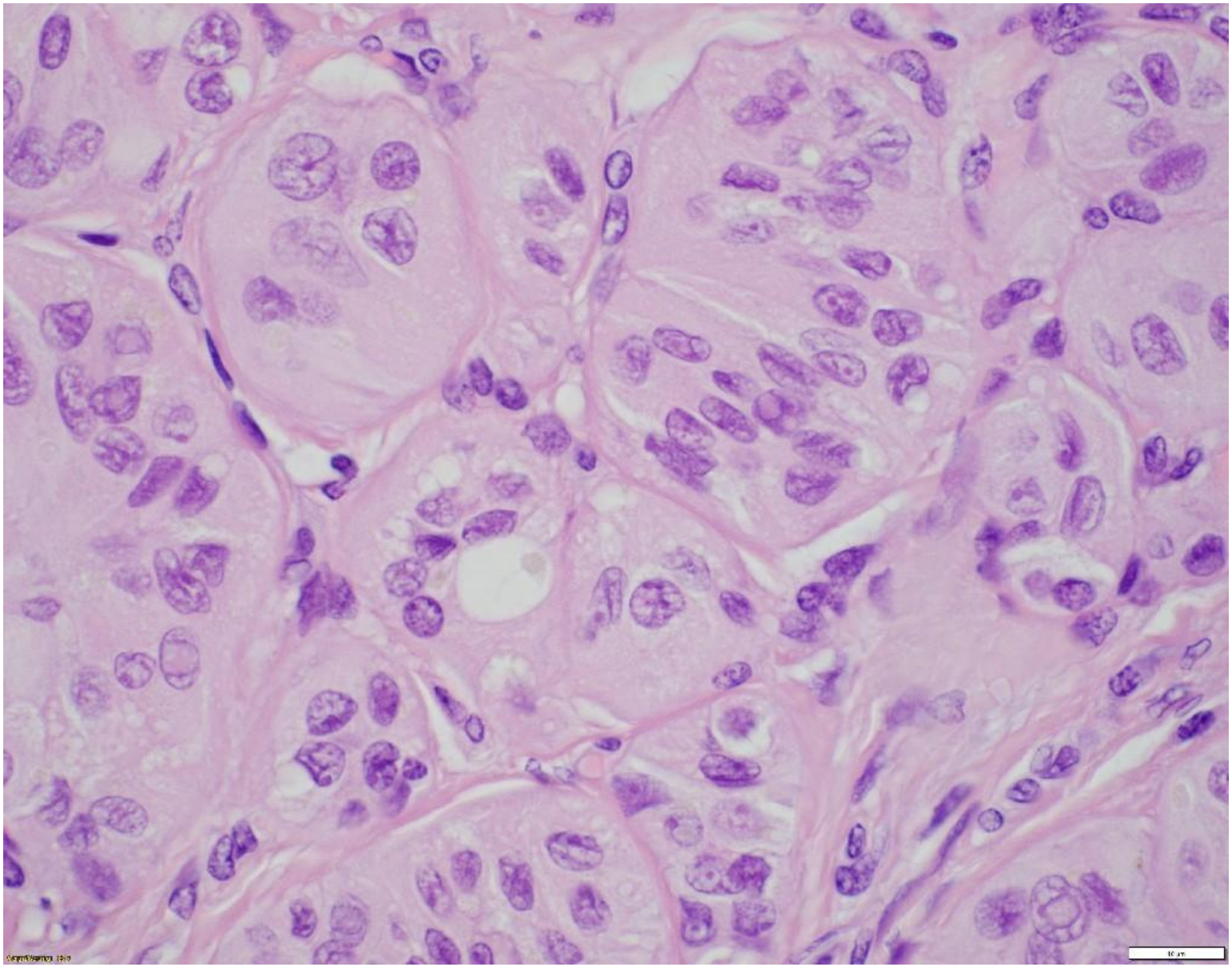

Stromahyalinose in HTA (PAS)

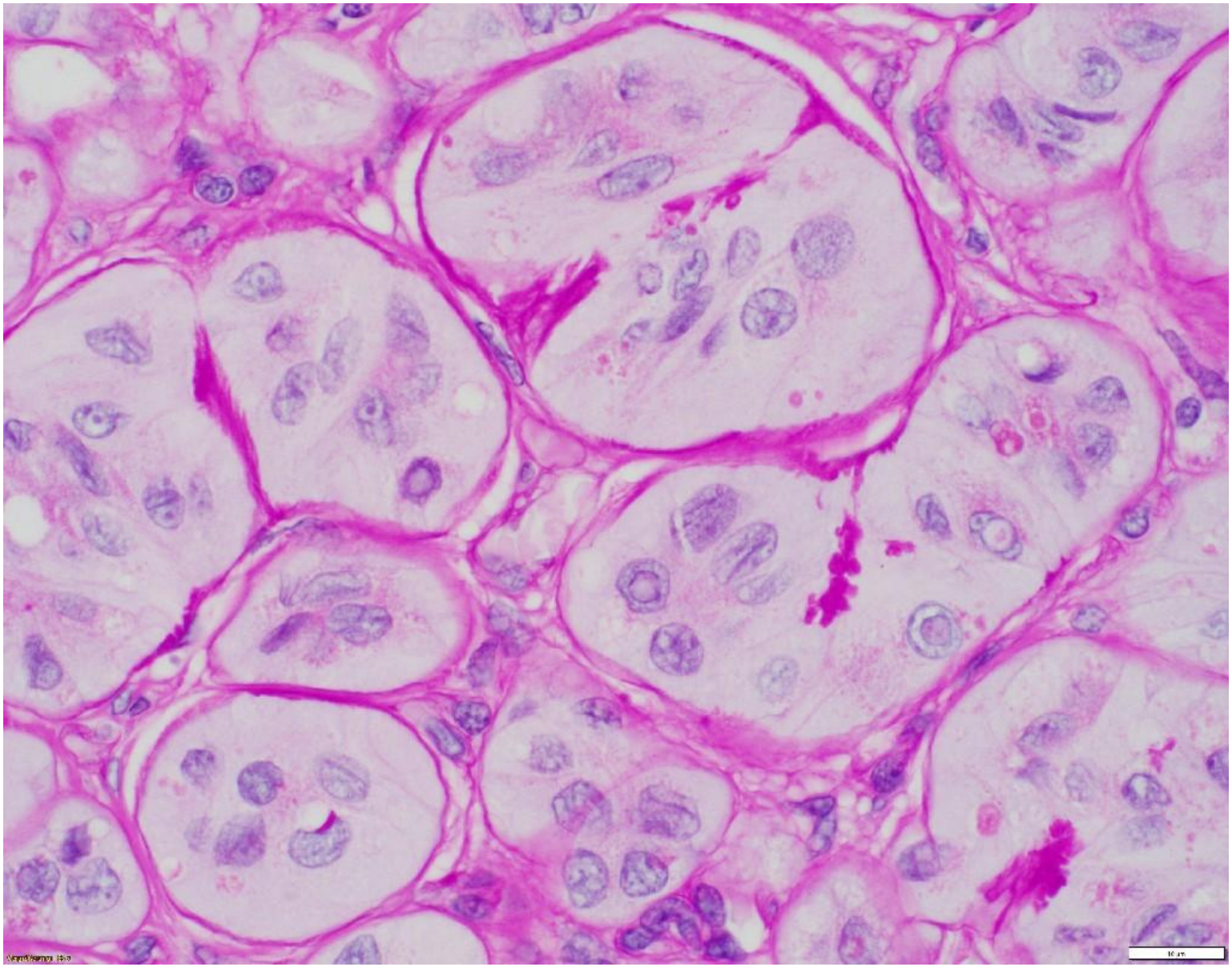

Membranöse Ki67-Färbung in HTA

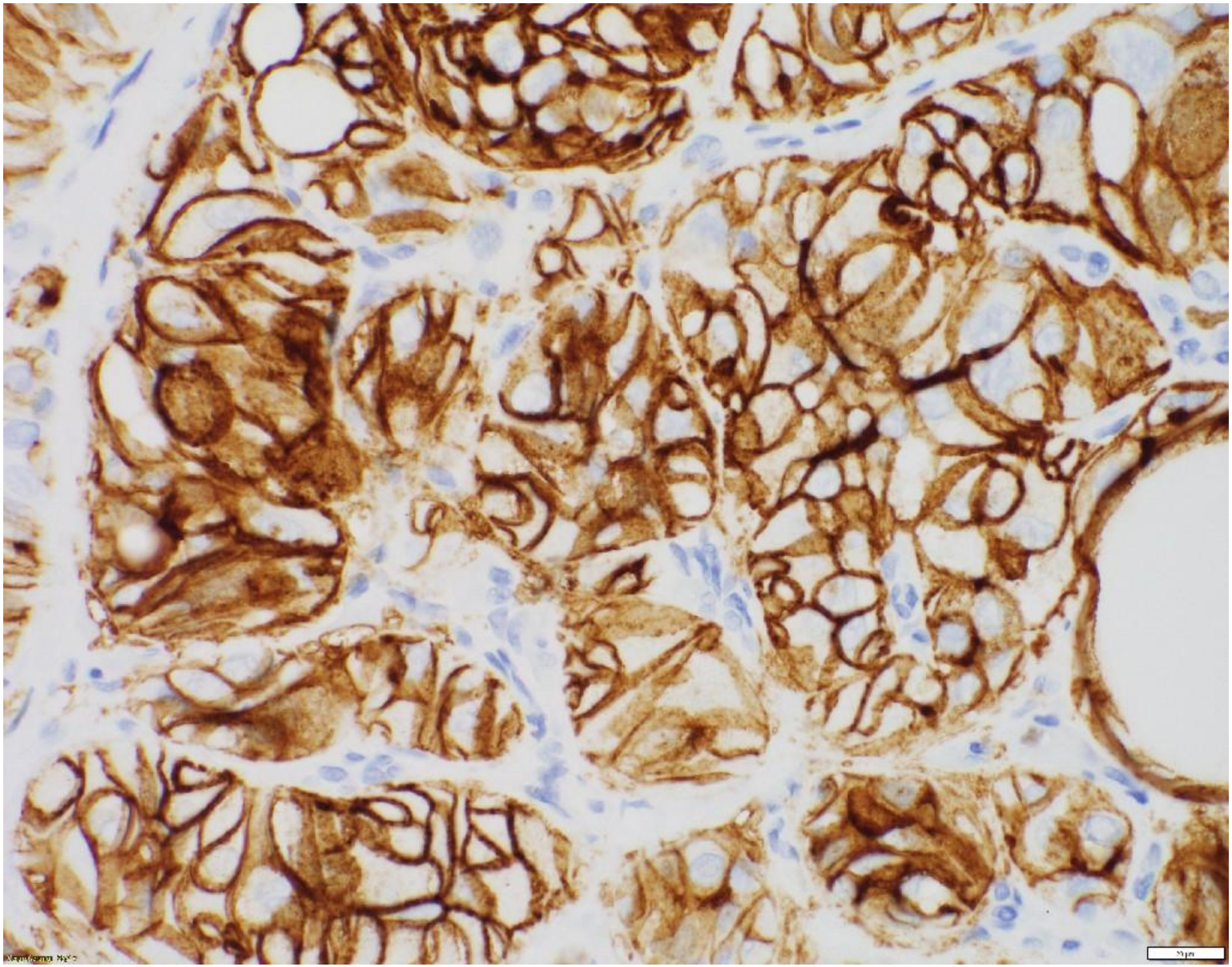

Probleme mit Bethesda

- Zu viel Automatismus, Pauschalisierung
- Kategorie I: Definition zu formal (> 6 Verbände mit je >10 Zellen)
- Kategorie VI (malignant): überflüssig, weil Reinfaller möglich!
- Kategorien III und IV: Kriterien schwammig
- Kategorie III: Sammeltopf, sehr umstritten
- Kategorien III und besonders IV: Malignitätsrate zu hoch (insbesondere für österreichische Verhältnisse)

„Baseline“ Malignitätsrisiko:

	USA	Europa / Österreich	Verhältnis USA : AUT
Strumaprävalenz (WHO 2007)	4,7%	20,6%	1 : 4,4
SD-Krebsinzidenz (Statistik Austria bzw. SEER 13)	13,9 / 100.000	8,7 / 100.000	1,6 : 1
Krebsrisiko in Struma			7 : 1

Woher kommen die 30% in Kat. IV?

unsatisfactory and ACL categories. One thousand fifty-two patients had surgical follow-up, including 14.9% of patients with unsatisfactory FNA results, 9.8% of patients with benign results, 40.6% of patients with ACL results, 63.1% of patients with FN results, 86.1% of patients with suspicious results, and 79.3% of patients with malignant results. The rates for histologically confirmed malignancy in these categories were 10.9%, 7.3%, 13.5%, 32.2%, 64.7%, and 98.6%, respectively. The cytologic-histologic diagnostic discrepancy rate was 15.3%. Sources of errors included diagnoses on inadequate specimens, sample errors, and overlapping cytologic features between hyperplastic nodules and follicular adenoma. The sensitivity and specificity of thyroid FNA for the diagnosis of malignancy were 94% and 98.5%, respectively.

Yang et al., Cancer Cytopathol., 2007

Yang et al., 2007

	Kategorie IV	Kategorie III	Kategorie II
Histologisch abgeklärt	326	52	246
Davon maligne:	105 (32%)	10 (19%)	18 (7%)
PTC	71 (22%)	8 (15%)	13 (5%)
FTC	29 (9%)	2 (4%)	2 (0,8%)
Andere	5 (1,5%)	-	3 (1,2%)
„PTC-bereinigte“ Malignitätsrate	**10,4%**	**4%**	**2%**

Kein Einzelfall

Ching et al., Clinical Endocrinology (2015) **83**, 711-716

Value of sonographic features in predicting malignancy in thyroid nodules diagnosed as follicular neoplasm on cytology

Histologisch abgeklärte Thy3f:	144
Davon maligne:	35 (24%)
PTC	15 (10%)
FTC	16 (**11%**)
Both PTC and FTC	3 (2%)
Medullary Ca	1 (0,7%)

Patho BHS Linz, 1. Halbjahr 2015

309 FNP, davon bis dato 77 mit Histo

	Linz 1. Halbjahr 2015	Yang et al., 2007
Frequenz Kategorie I	30% (92/309)	10% (488/4703)
Malignitätsrate Kategorien V+IV:	100% (9/9)	90% (341/381)
„PTC-Kontamination“ in II+III+IV	2% (1/52)	15% (92/624)
„Typing error“ für PTC	11% (1/9)	22% (92/414)
„PTC-bereinigte“ Malignitätsrate in II+III+IV	9,6% (5/52)	7,7% (41/532)

Fall 1

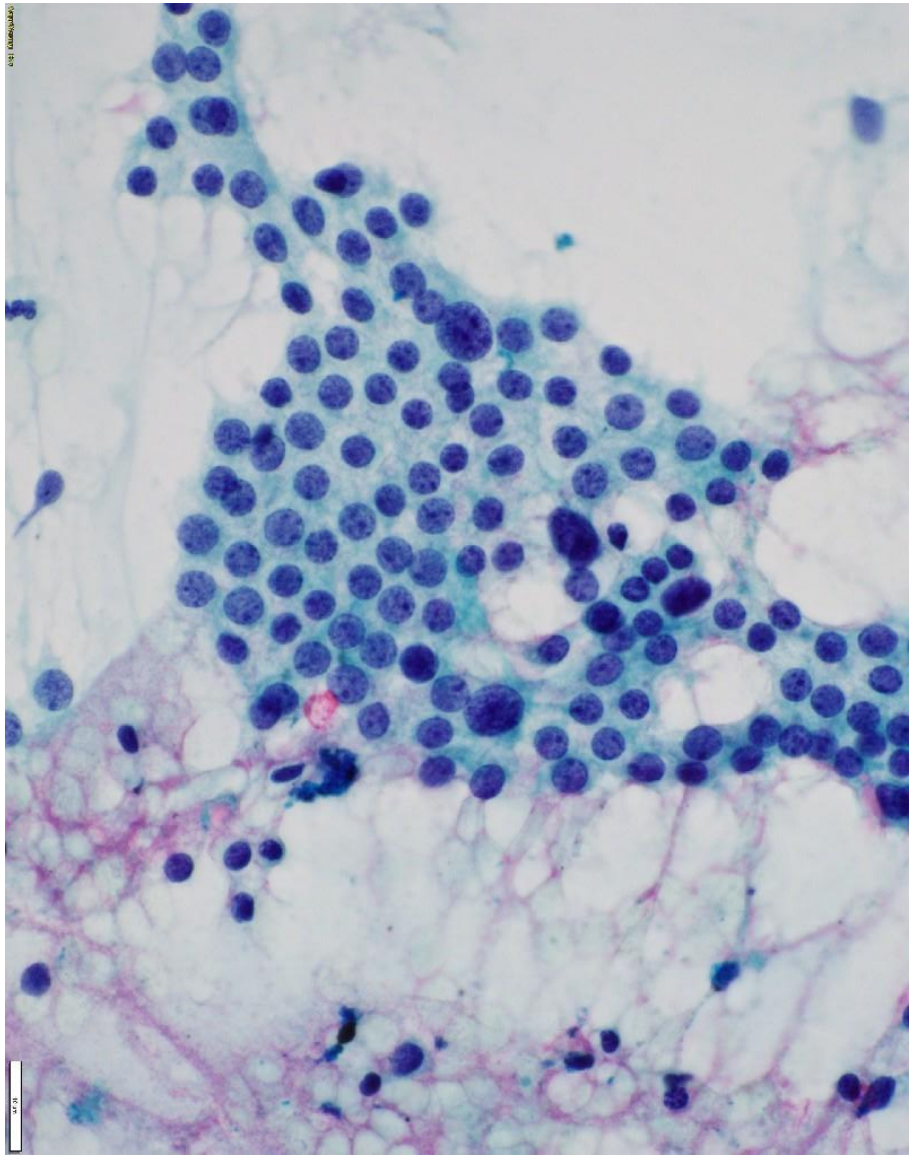

Fall 2

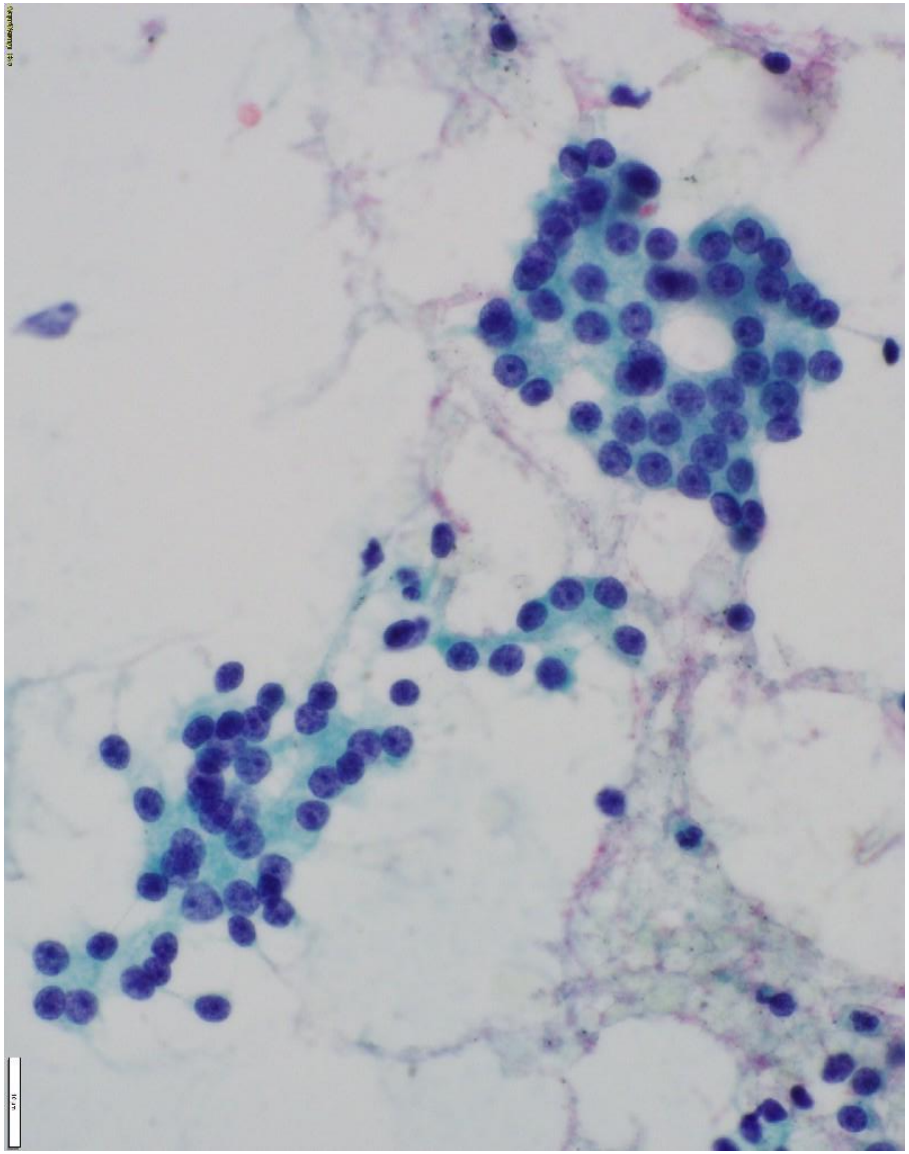

Fall 1: follikuläres Karzinom

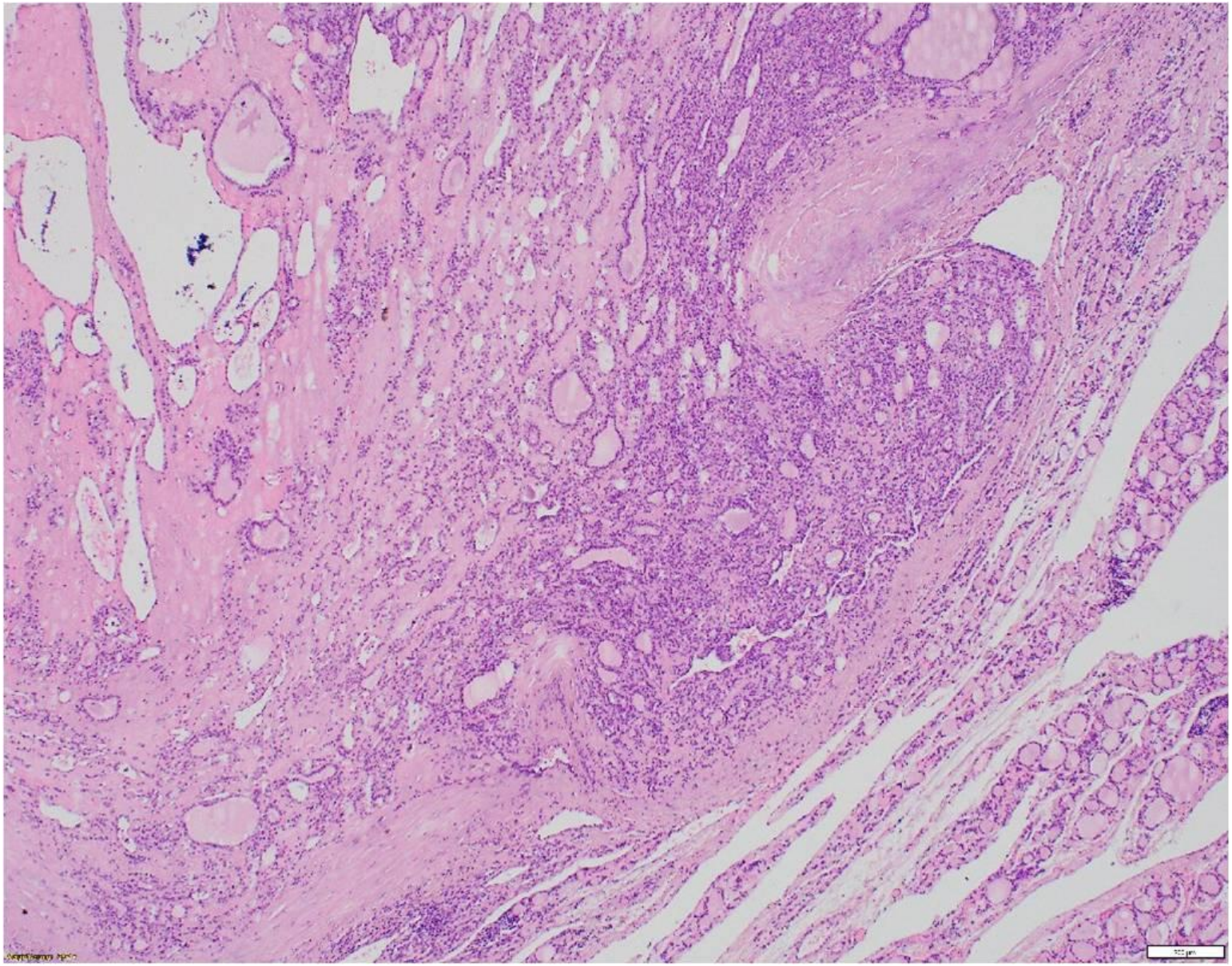

Fall 2: follikuläres Adenom

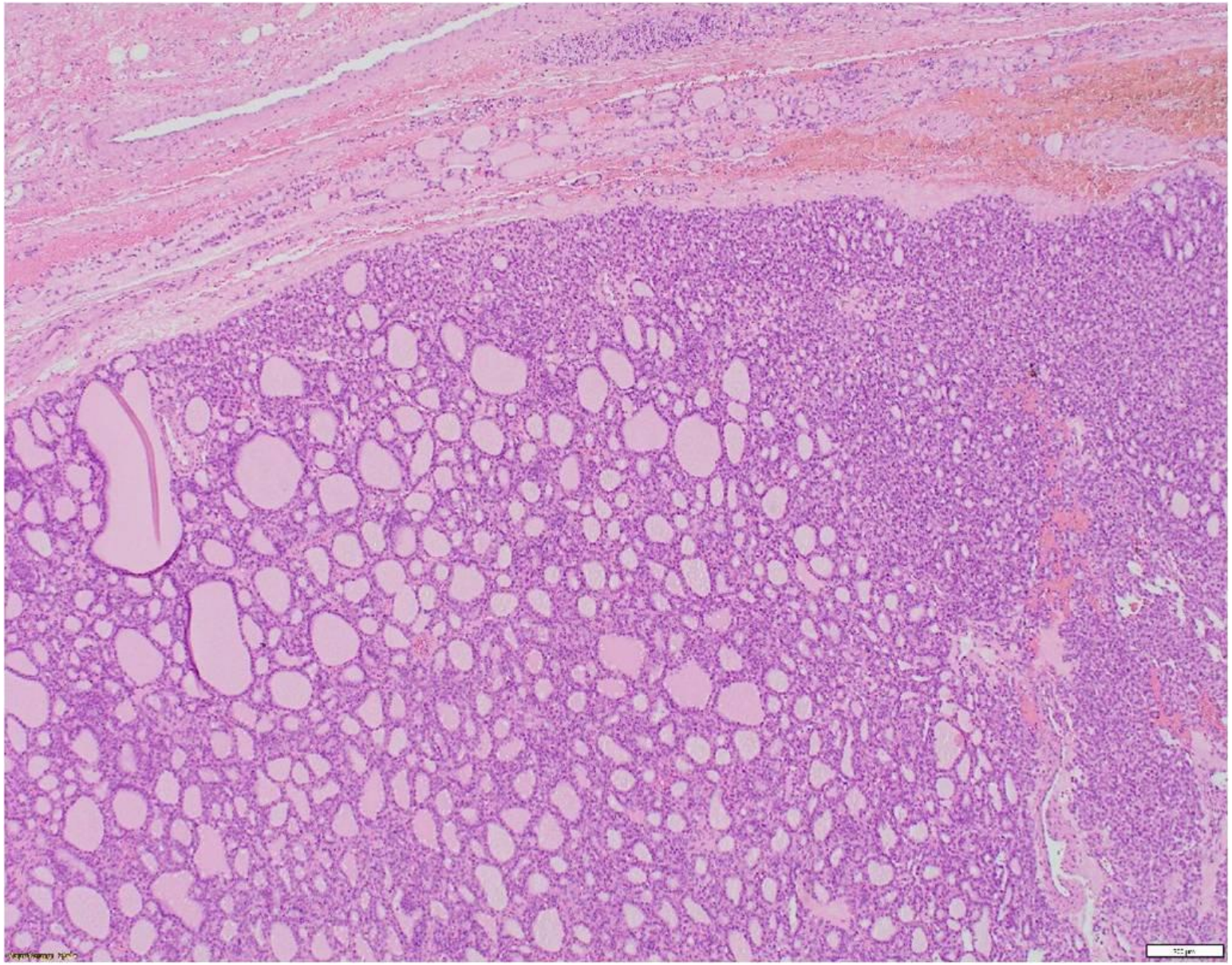

Zusammenfassung

- PTC-Diagnostik ist DIE Aufgabe der FNP und Benchmark für FNP-Performance
- Alkoholfiksation bringt wesentliche Verbesserung
- Follikuläre Läsionen = eine Problemzone (Malignitätsrate ca. 10%)
- Bethesda trotz breiter Akzeptanz mit wesentlichen Nachteilen:
  - Kategorie III ein Sammeltopf
  - Malignitätsraten für Kategorie III und IV überschätzt
- Österreichisches System = Chance es besser zu machen, Zusammenarbeit zwischen den Fächern nötig

SD-Team Pathologie BHS Linz

OA Dr. Vedat Alibegovic
2. Stv. Leiter
Tel:0732/7677-4740

PD Dr. Oleksiy Tsybrovskyy
1. Stv. Leiter
Tel:0732/7677-4742

Prof. Dr. Farid Moinfar
Vorstand
Tel:0732/7677-4905