# Schilddrüsenzytologie in Österreich

## Präoperative Feinnadelpunktion Verzicht zulässig?

Dr. Klaus Kaserer, Univ. Prof.
Labor Kaserer, Salzer & Beer OG

# Revised ATA Thyroid Cancer Guidelines

**“FNA is the most accurate and cost-effective method for evaluating thyroid nodules.“**

# SD Punktionszytologie:

- **Verläßliche Screeningmethode**
- **Sensitivität 57 - 98%**
- **Spezifität 71 – 100%**
- **reduziert OP Zahl um 50%**
- **reduziert die Kosten um 25%**

N Engl J Med (2004): 351: 1764-71

# SD Punktionszytologie:

- **Unterstützt die Operationsentscheidung**
- **Unterstützt bei der Wahl der Operationstaktik**
- **Erleichtert die Gefrierschnittdiagnostik**

# Klassifikationsvergleich

| ÖGZ | | Terminology (Bethesda) | ÖGZ modif. | Risk of Malignancy (%) | Usual Management | Thyroid Surgery | Lymph node dissection |
|---|---|---|---|---|---|---|---|
| 0 | Nondiagnostic 10-15% | Non diagnostic or unsatisfactory | 0 | ** | Repeat FNA with US | No | No |
| A | Benign 75-80% | Benign | A | 0-3 | Clinical Follow-up | No | No |
| B | Indeterminate (e.g. follicular neoplasm) 5-15% | AUS or FLUS | B0 | 5-15 | Repeat FNA/ (Surgery) | No/(Hemi-thyroidectomy) | No |
| | | Follicular neoplasm or suspicious for a follicular neoplasm (specify if Hürthle cell (oncocytic) type) | B1 | 15-30 | Surgery | Hemi-thyroidectomy/ (Total thyroidectomy) | No |
| | | Suspicious for malignancy | B2 | 60-75 | | Hemi-thyroidectomy/ (Total thyroidectomy) | Central neck dissection (unilateral) |
| C | Highly suspicious for malignancy/ malignant 1-5% | Malignant | C | 97-99 | | (Total thyroidectomy) | Central neck dissection (bilateral) Functional lateral neck dissection (Uni-/bilateral) |

# Einschränkungen

- **Nicht verwertbares Material**
- **Multinodöse Struma**
- **Follikuläre Neoplasie (Gruppe B Befunde)**

# Zytopathologische Diagnose

**Histologie**

- benigne
  - Entzündungen
  - Struma nodosa
  - Follikuläres Adenom
- maligne
  - Follikuläres Karzinom
  - Papilläres Karzinom
  - Medulläres Karzinom
  - Insuläres Karzinom
  - Anaplastisches Karzinom
  - Metastasen

**Zytologie**

- benigne
  - Entzündungen
  - Struma nodosa
  - Follikuläres Adenom
- V. a. Malignität
  - ***Follikuläre Neoplasie***
- maligne
  - Follikuläres Karzinom
  - Papilläres Karzinom
  - Medulläres Karzinom
  - Insuläres Karzinom
  - Anaplastisches Karzinom
  - Metastasen

# Varianten des PTC

- mikro PTC
- tall cell
- diffus sklerosierend
- solid
- follikuläre Variante
  - invasiv
  - enkapsuliert

# Follikuläre Variante des PTC

**Nomenclature Revision for Encapsulated Follicular Variant of Papillary Thyroid Carcinoma: A Paradigm Shift to Reduce Overtreatment of Indolent Tumors**

*JAMA Oncol*. 2016;2(8):1023-1029.

"noninvasive follicular thyroid neoplasm with papillary-like nuclear features" (NIFTP)

*gutartig nach neuer WHO-Klassifikation (2016)*

# Folgen für die Feinnadelpunktion

**The Impact of Noninvasive Follicular Variant of Papillary Thyroid Carcinoma on Rates of Malignancy for Fine-Needle Aspiration Diagnostic Categories**

*THYROID* Vol. 25 (9) 2015

# Folgen für die Feinnadelpunktion

**New Concept of the Encapsulated Follicular Variant of Papillary Thyroid Carcinoma and Its Impact on the Bethesda System for Reporting Thyroid Cytopathology: A Single-Institute Experience**

*Acta Cytologica* 2016;60:198-204

# Folgen für die Feinnadelpunktion

| Seefeld (Bethesda) | Häufigkeit | Malignitätsrate | Relative Reduktion der Malignitätsrate | | |
|---|---|---|---|---|---|
| | | | *Strickland et al.* | *Faquin et al* | *Canberk et al* |
| 0 (ND) | 8 -11% | 4 - 25% | 10% | 5,5% | 50% |
| A (BD) | 26 - 69% | 1 – 13% | 59% | 37,6% | 14% |
| B0 (AUS/FLUS) | 5 – 15% | 12 – 45% | 45% | 43,6% | 33% |
| B1 (FN) | 7 - 13% | 20 – 45% | 18% | 45,5% | 66% |
| B2 (SM) | 4 - 14% | 62 – 87% | 48% | 28,3% | 33% |
| C (M) | 5 - 24% | 76 – 99% | 5% | 3,3% | 11% |

# Folgen

“This reclassification will result in a significant reduction in psychological and clinical consequences associated with the diagnosis of cancer”.

“the rates of malignancy for FNA diagnostic categories would be substantially decreased, with the most clinically significant decrease seen in the suspicious category, which demonstrated a relative decrease of nearly 50%”

# Hilft die Molekularpathologie?

**BRAF V600E Mutation: bei unklarer Zytologie beweisend für PTC**

**H- und N-RAS Exon 61 Mutation: Positiver Test erhöht die Malignitätswahrscheinlichkeit follikulärer Läsionen auf 75% (allerdings mit NIFVPTC inkludiert).**

Kein Kostenersatz im niedergelassenen Bereich

# Zusammenfassung

- **Feinnadelpunktionszytologie ist die billigste und genaueste Methode zur Abklärung von SD Knoten**
- **Unterstützt Chirurgen**
- **Malignitätsraten werde durch die neue WHO Klassifikation jedoch sinken (NIFTP)**
- **Einsatz der Molekuarpathologie kann bei unklaren Befunden die den PPV erhöhen**

**Aus Sicht des Zytologen ist ein Verzicht auf die präoperative Zytologie nicht zulässig**

# Punktions-Technik

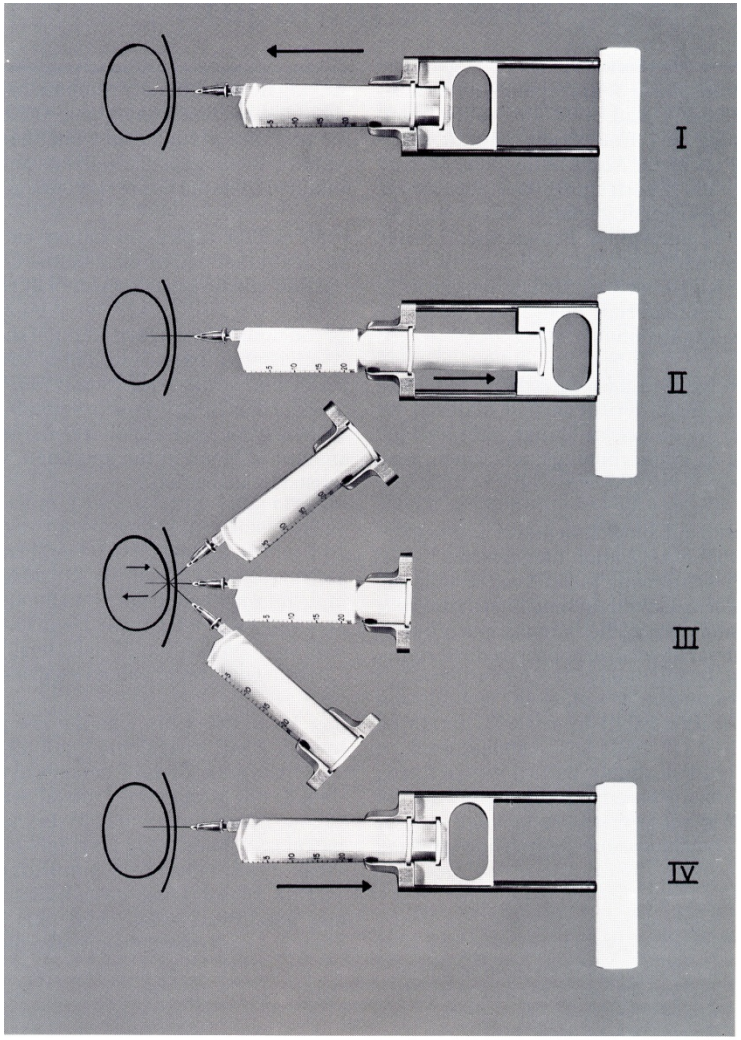


- 22 G Feinnadel (0.6mm)
- 20ml Spitze

I. Punktion der Läsion

II. Aspiration (Unterdruck)

III. Fächern mit Unterdruck (rasch!)

IV. Druckausgleich
Nadel herausziehen

# Technik - Ausstrich

- aspiriertes Material in der Nadel

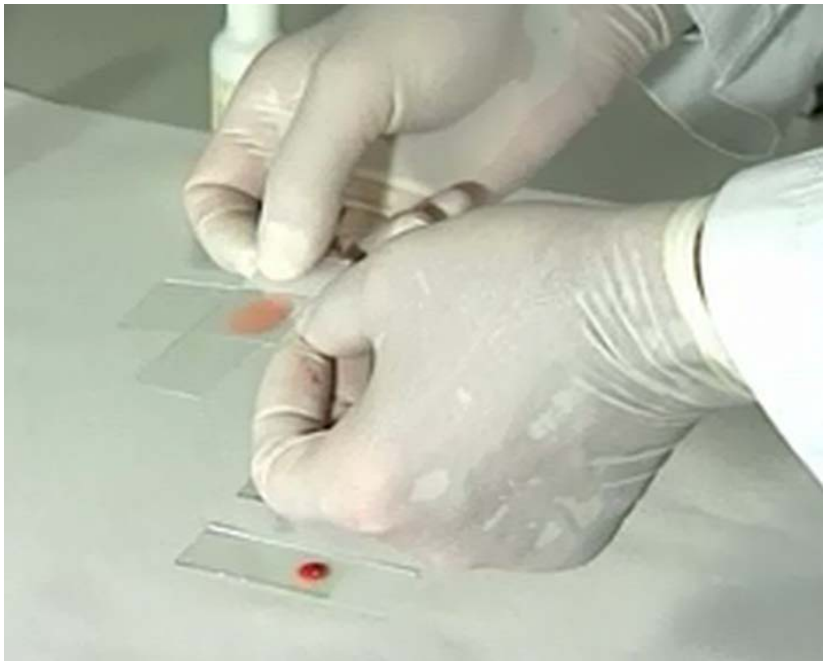

I. Nadel von Spritze trennen
II. Spritzenkolben mit Luft füllen
III. einen Tropfen auf einen Objekträger (Nadel liegt am oberen Rand des Objektträgers auf)
IV. Tropfen in einem Zug vorsichtig ausstreichen
V. ca. 4 Ausstriche anfertigen
VI. 1-2 lufttrocknen, 1-2 feucht fixieren
VII. Färbung mit MGG, Papanicolaou

- Zystenpunktate zentrifugieren und Sediment ausstreichen

# Derzeit übliche Klassifikationssysteme

- Freitext Diagnosen
- PAP Klassifikation
- Eigene bzw. ÖGZ Klassifikation
- Bethesda Klassifikation

heterogen

# Freitext-Diagnose ohne Klassifikation
# Was ist das?

- follikuläre Proliferation
  - (wird oft als nicht alleinige OP Indikation angegeben)
- v.a. follikuläre Neoplasie
- follikuläre Neoplasie
- follikuläre Neoplasie mit Atypien

IST ALLES EINE FOLLIKULÄRE NEOPLASIE?

# Anforderungen und Vorteile einer Befund Klassifikation

- Verständlichkeit
- Vergleichbarkeit
- Ableitung für weiteres Vorgehen
- Statistik/QS
- Publizierbarkeit

# Dignitätsbewertungsgruppe[1]

- Gruppe 0: nicht beurteilbar
- Gruppe A: kein Anhaltspunkt für Malignität
- Gruppe B: auffällig, unklare Dignität
- Gruppe C: maligne/hochgradig malignitätverdächtig

[1]:https://www.gesundheit.gv.at/Portal.Node/ghp/public/content/labor/referenzwerte/labor-schilddruesenzytologie.html

# Dignitätsbewertungsgruppe

- Gruppe 0: nicht beurteilbar
- Gruppe A: kein Anhaltspunkt für Malignität
- Gruppe B: auffällig, unklare Dignität
  - Dig. B1: Follikuläre Neoplasie
  - Dig. B2: ein PTC nicht ausgeschlossen
- Gruppe C: maligne/hochgradig malignitätverdächtig

# Bethesda Klassifikation

- eigens für Schilddrüse entwickelte Klassifikation
- weitgehend evidenzbasiert
- international benützte Klassifikation

# Bethesda 2009

**I. NONDIAGNOSTIC or UNSATISFACTORY**

- Cyst fluid only
- Virtually acellular specimen
- Other (obscuring blood, clotting artifact, etc.)

**II. BENIGN**

- Consistent with a benign follicular nodule (includes adenomatoid nodule, colloid nodule, etc.)
- Consistent with lymphocytic (Hashimoto) thyroiditis in the proper clinical context
- Consistent with granulomatous (subacute) thyroiditis
- Other

**III. ATYPIA OF UNDETERMINED SIGNIFICANCE or FOLLICULAR LESION OF UNDETERMINED SIGNIFICANCE**

**IV. FOLLICULAR NEOPLASM or SUSPICIOUS FOR A FOLLICULAR NEOPLASM**

- specify if Hürthle cell (oncocytic) type

**V. SUSPICIOUS FOR MALIGNANCY**

- Suspicious for papillary carcinoma
- Suspicious for medullary carcinoma
- Suspicious for metastatic carcinoma
- Suspicious for lymphoma
- Other

**VI. MALIGNANT**

- Papillary thyroid carcinoma
- Poorly differentiated carcinoma
- Medullary thyroid carcinoma
- Undifferentiated (anaplastic) carcinoma
- Squamous cell carcinoma
- Carcinoma with mixed features (specify)
- Metastatic carcinoma
- Non-Hodgkin lymphoma
- Other

# Bethesda Klassifikation

| Terminology 2009 | Risk of Malignancy (%) | Usual Management |
|---|---|---|
| Non Diagnostic or Unsatisfactory | ** | Repeat FNA with US |
| Benign | 0-3 | Clinical Follow-up |
| AUS or Foll lesion of US | 5-15 | Repeat FNA |
| Foll Neoplasm or suspicious for a foll neoplasm (*specify if Hürthle cell (oncocytic) type)* | 15-30 | Surgical lobectomy |
| Suspicious for malignancy | 60-75 | Near-total thyroidectomy or surgical lobectomy |
| Malignant | 97-99 | Near-total thyroidectomy |

# Lokale Klassifikation und Bethesda 09

| | | |
|---|---|---|
| 0: Nicht beurteilbar | → | I: not satisfactory |
| A: Kein Hinweis für Malignität (benign) | → | II: benign |
| B: Unklar | | |
| B0: AUS/FLUS | → | III: AUS/FLUS |
| B1: Follikuläre Neoplasie | → | IV: FN/susp. FN |
| B2: „ein PTC kann nicht ausgeschlossen werden“ | → | V: susp. for malignancy |
| C: Maligne | → | VI: malignant |

# Lokale Klassifikation und Bethesda 09

## Empfehlungen für die Beurteilung und Befunderstellung in der Schilddrüsenzytologie

O. Koperek[1], S. Lax[3], W. Pokieser[4], K. Kaserer[2]

**Kurzfassung:** Die Befundung der Schilddrüsenzytologie wird in Österreich uneinheitlich durchgeführt. Neben nationaler und internationaler Klassifikationen werden Freitext-Diagnosen und die PAP-Klassifikation verwendet. Im Sinne der besseren nationalen wie internationalen Verständlichkeit bzw. Vergleichbarkeit ist eine einheitliche Diagnoseordnung anzustreben. Als Grundlage bietet sich hier sowohl das national weit verbreitete Klassifikationsschema der ABC0-Klassifikation der Österreichischen Gesellschaft für Zytologie (ÖGZ) bzw. Österreichischen Gesellschaft für Pathologie (ÖGPath/IAP Austria), als auch die international am häufigsten verwendete Schilddrüsenklassifikation nach Bethesda an. In den hier beschriebenen Empfehlungen wird auf die nationalen Gegebenheiten eingegangen und ein Klassifikationschema basierend auf der ABC0-Klassifikation der ÖGZ bzw. ÖGPath/IAP Austria vorgestellt. Neben den Kriterien 0 (nicht beurteilbar), A (benigne) und C (maligne) wurde hier die Kategorie B in drei Subkategorien (B0 – Atypie unklarer Signifikanz/Follikuläre Läsion unklarer Signifikanz – AUS/FLUS, B1 – (oxyphile) follikuläre Neoplasie, B2 – Malignitätsverdacht) unterteilt und somit auch die Bethesda-Klassifikation abgebildet.

**Schlüsselwörter:** Schilddrüse, Zytologie, Klassifikation

**Abstract: Classification in thyroid fine-needle aspiration.** In Austria reporting of thyroid fine needle aspiration biopsies is performed heterogeneously. Beside national and international classifications schemata free text diagnosis without classification as well as the PAP classification are used. In terms of better national but also international comprehensibility and comparability a standardised classification system should be strived. The national ABC0classification system of the Österreichischen Gesellschaft für Zytologie (ÖGZ) and Österreichischen Gesellschaft für Pathologie (ÖGPath/IAP Austria) as well as the international commonly used classification of the Bethesda may serve as a basis for a unified classification. In the following recommendation national circumstances are considered and a classification schema based on the national ABC0 classification of the ÖGZ and ÖGPath/IAP Austria is presented. Beside the categories 0 (nondiagnostic), A (benign) and C (malignant) the category B was split into three subcategories, namely B0 (Atypia of undetermined significance / follicular lesion of undetermined significance – AUS/FLUS), B1 (follicular neoplasm) and B2 (suspicious for malignancy), and thus the Bethesda classification reproduced. **J Klin Endokrinol Stoffw 2015; 8 (3): 74–7.**

**Keywords:** Thyroid, cytology, classification

Labor Kaserer , Salzer & Beer OG
• Fachärzte für Pathologie

# Bethesda

Wo gibt es Kritikpunkte?

# Beurteilbarkeit (nach Bethesda 09)

Beurteilbar:

- Mind. 6 Zellverbände mit mind. 10 gut erhaltenen Zellen
- Kolloidreiches Präparat mit weniger als 6 Thyreozytenverbände („colloidal nodule“)
- Entzündliches Zellbild mit weniger als 6 Thyreozytenverbände (bei klin. bekannter Thyreoiditis)
- Weniger als 6 Zellverbände mit Atypien.

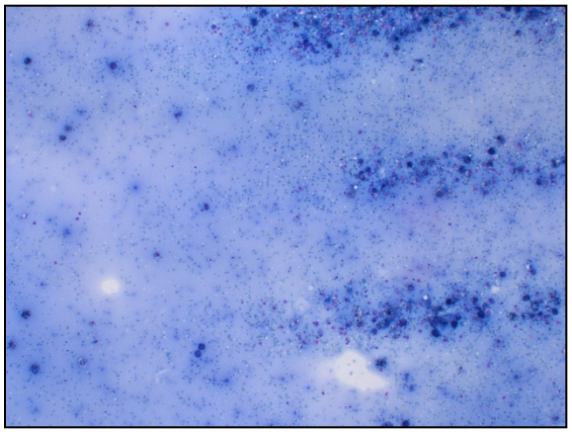

Nicht beurteilbar

- regressiver Zysteninhalt ohne beurteilbare Thyreozytenverbände („cyst fluid only“)

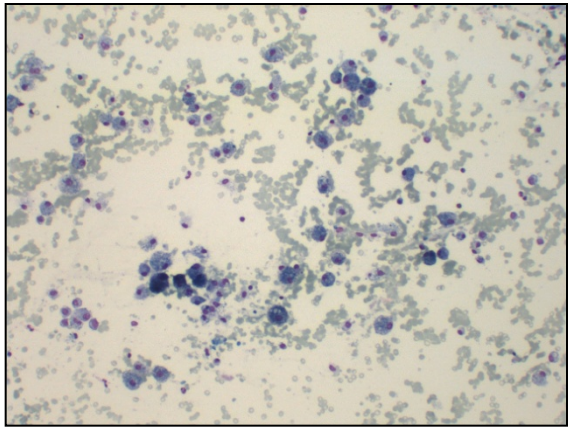

# Bethesda 2009

**I. NONDIAGNOSTIC or UNSATISFACTORY**

- Cyst fluid only
- Virtually acellular specimen
- Other (obscuring blood, clotting artifact, etc.)

**II. BENIGN**

- Consistent with a benign follicular nodule (includes adenomatoid nodule, colloid nodule, etc.)
- Consistent with lymphocytic (Hashimoto) thyroiditis in the proper clinical context
- Consistent with granulomatous (subacute) thyroiditis
- Other

**III. ATYPIA OF UNDETERMINED SIGNIFICANCE or FOLLICULAR LESION OF UNDETERMINED SIGNIFICANCE**

**IV. FOLLICULAR NEOPLASM or SUSPICIOUS FOR A FOLLICULAR NEOPLASM**

- specify if Hürthle cell (oncocytic) type

**V. SUSPICIOUS FOR MALIGNANCY**

- Suspicious for papillary carcinoma
- Suspicious for medullary carcinoma
- Suspicious for metastatic carcinoma
- Suspicious for lymphoma
- Other

**VI. MALIGNANT**

- Papillary thyroid carcinoma
- Poorly differentiated carcinoma
- Medullary thyroid carcinoma
- Undifferentiated (anaplastic) carcinoma
- Squamous cell carcinoma
- Carcinoma with mixed features (specify)
- Metastatic carcinoma
- Non-Hodgkin lymphoma
- Other

# Atypie unklarer Signifikanz/
# Follikuläre Läsion unklarer Signifikanz (AUS/FLUS)

- Zellbilder mit eingeschränkter Beurteilbarkeit bzw. Ausstrichqualität.

- Zellbilder mit Auffälligkeiten, die einen benignen Befund nicht zulassen, aber für einen eindeutigen Verdachtsbefund nicht ausreichen.

# CAVE „AUS/FLUS“ !

- Schaffung eines „Waste basket“ (nicht mehr als 7% aller Punktate!)
- Auffällige Zellbilder werden unterdiagnostiziert und nicht einer OP unterzogen!
- hohe Interobserver-Variation in dieser Gruppe*!

* Cochand-Priollet B et al., „The **Bethesda** terminology for reporting **thyroid** cytopathology: from theory to practice in Europe.“, Acta Cytol. 2011;55(6):507-11.
Kocjan G et al., „The **interobserver** reproducibility of **thyroid** fine-needle aspiration using the UK Royal College of Pathologists' classification system.“; Am J Clin Pathol. 2011 Jun;135(6):852-9.

# Derzeit in Österreich übliche Diagnose/Klassifikationssysteme

- ~~Freitext Diagnosen ohne Klassifikation~~
- ~~PAP Klassifikation~~
- ABC0 Klassifikation
- Bethesda Klassifikation

# Bewertung der Präparate

## Gestaltung des Befundes

- Beschreibung des Zellbilds
- Diagnose
  - Beurteilbarkeit
  - Zytopathologische Diagnose (Freitext)
  - Empfehlung für das weitere klinische Vorgehen
  - Angabe der Dignitätsbewertungsgruppe ABC0
  - Angabe nach Bethesda Klassifikation
  - Lokalisation

# Zusammenfassung

- Verlässliche Abklärungsmethode
- Kostengünstig
- Hohe Spezifität im Vergleich zu anderen Abklärungsmethoden des SD Knotens
- Einheitliche Klassifikation ist erstrebenswert!

Vorraussetzung: Qualität der Punktion, des Ausstrichs und der Befundung!

# Anforderungen an den Befund

- Aussage über
  - Beurteilbarkeit
  - Entität/Dignität/Diagnoseklasse
  - evtl.  Empfehlung für klinisches Vorgehen
  - Lokalisation

| ÖGZ Group | | Terminology (Bethesda) | | Risk of Malignancy (%) | Usual Management | Thyroid Surgery | Lymph node dissection |
|---|---|---|---|---|---|---|---|
| **0** | Non diagnostic | **0** | Non diagnostic or unsatisfactory | ** | Repeat FNA with US | No | No |
| **A** | Benign | **A** | Benign | 0-3 | Clinical Follow-up | No | No |
| **B** | Indeterminate (e.g. follicular neoplasm) | **B0** | AUS or FLUS | 5-15 | Repeat FNA/ (Surgery) | No/(Hemithyroidectomy) | No |
| | | **B1** | Follicular neoplasm or suspicious for a follicular neoplasm (*specify if Hürthle cell (oncocytic) type)* | 15-30 | Surgery | Hemithyroidectomy/ (Total) thyroidectomy | No |
| **C** | Highly suspicious for malignancy | **C1** | Suspicious for malignancy | 60-75 | | Hemithyroidectomy/ (Total) thyroidectomy | Central neck dissection (unilateral) |
| | Malignant | **C2** | Malignant | 97-99 | | (Total) thyroidectomy | Central neck dissection (bilateral) Functional lateral neck dissection (Uni-/bilateral) |

| ÖGZ Group | | | Terminology (Bethesda) | Risk of Malignancy (%) | Usual Management | Thyroid Surgery | Lymph node dissection |
|---|---|---|---|---|---|---|---|
| **0** | Non diagnostic | **0** | Non diagnostic or unsatisfactory | ** | Repeat FNA with US | No | No |
| **A** | Benign | **A** | Benign | 0-3 | Clinical Follow-up | No | No |
| **B** | Indeterminate (e.g. follicular neoplasm) | **B0** | AUS or FLUS | 5-15 | Repeat FNA/ (Surgery) | No/(Hemi-thyroidectomy) | No |
| | | **B1** | Follicular neoplasm or suspicious for a follicular neoplasm (*specify if Hürthle cell (oncocytic) type)* | 15-30 | Surgery | Hemithyroidectomy/ (Total thyroidectomy) | No |
| | | **B2** | Suspicious for malignancy | 60-75 | | Hemithyroidectomy/ (Total thyroidectomy) | Central neck dissection (unilateral) |
| **C** | Highly suspicious for malignancy/ malignant | **C** | Malignant | 97-99 | | (Total thyroidectomy) | Central neck dissection (bilateral) Functional lateral neck dissection (Uni-/bilateral) |

# Freitextdiagnose ohne Klassifikation

~~„Schilddrüsenpunktat ohne Malignitäts-kriterien (mit einem Adenom gut vereinbar) klinischerseits sollte eine weitere bioptische Abklärung angestrebt werden“~~

# Histologie
## bei Dignitätsgruppe B/C (2010-2013)

Patienten n= 110

| ÖGZ | n (100%) | benign | maligne |
|---|---|---|---|
| B | 59 | 38* (70%) | 16 (30%) |
| B1 | 42 | 34* (81%) | 8 (19%) |
| B2 | 17 | 4 (23,5%) | 13 (76,5%) |
| C | 51 | 1 (2%) | 50 (98%) |

* 3 papilläre Mikrokarzinome (3mm, 1,5mm, 0,5mm)

# Dig. B1 - Histologie

- 8 Karzinome
  - 4 FTC
  - 3 PTC
  - 1 NOS-Karzinom

Dig. B2 Histologie: 13 PTC (davon 4 ≤1cm)

# Dig. C - Histologie

- 50 maligne Tumoren
  - 38 PTC (davon 8 ≤ 1cm)
  - 3 MTC
  - 3 ATC
  - 1 NOS-Karzinom (als PTC befundet)
  - 5 Metastasen (Melanom, 2x PEC (Larynx, Cervix), kleinzelliges Karzinom, wenig diff Adenokarzinom)

# Atypia of Undetermined Significance/ Follicular Lesion of Undetermined Significance (AUS/FLUS)

- Cells with architectural and/or nuclear atypia with insufficient degree of quality for any suspicious categories (e.g. suspicious for follicular neoplasm, suspicious for papillary thyroid carcinoma...).
- atypias are more marked than can be ascribed confidently to benign changes.

# Atypia of Undetermined Significance/ Follicular Lesion of Undetermined Sígnificance - Scenarios

- Prominent population of microfollicles that does not fulfill the criteria of a „Follicular neoplasm/Suspicious for follicular neoplasm“
  - sparsely cellular lesion
  - „more prominent than usual population“ of microfollicles
- Predominance of Huerthle cells in a sparsely cellular aspirat with scant colloid
- Interpretation of nuclear atypia is hindered by sample preparation (e.g. air drying artefacts or clotting artefact)
- Nuclear features suggestive of a papillary carcinoma in an otherwise benign appearing sample (e.g. thyroiditis...)
- lymphoid infiltrate insufficient for „ suspicious for“ – repeat aspirate for flow cytometry is recommended.
- ....