Radiofrequenzablation von Schilddrüsenknoten und -zysten: Erweiterung bisheriger Behandlungsmöglichkeiten

Univ.Prof.Dr.Harald Dobnig

Schilddrüsen | Endokrinologie | Osteoporose Institut

Graz

Die neuen Möglichkeiten der ultraschallgezielten “interventionellen“ Thyreologie

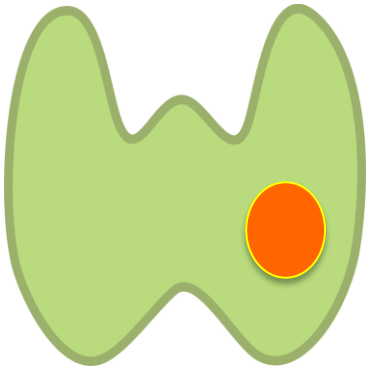

Der “**suspekte**“ Knoten“
US-gezielte FNP oder FNCC
Stanzbiopsie (core needle biopsy)

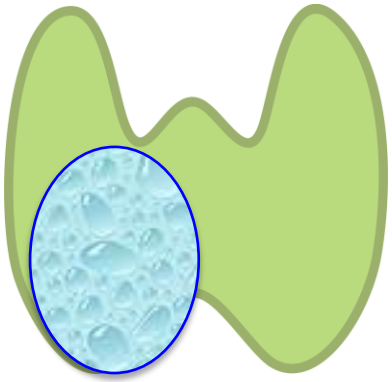

„Zyste oder **zystischer** Knoten“
Alkoholablation
Radiofrequenzablation

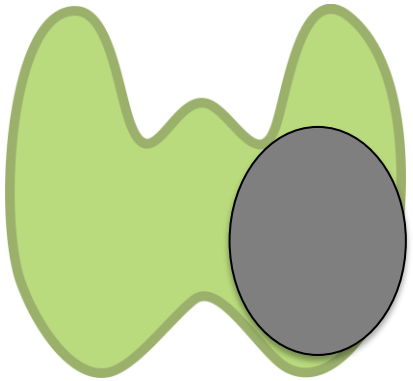

Der “**symptomatische**“ Knoten
Radiofrequenzablation

Prinzip der Radiofrequenzablation

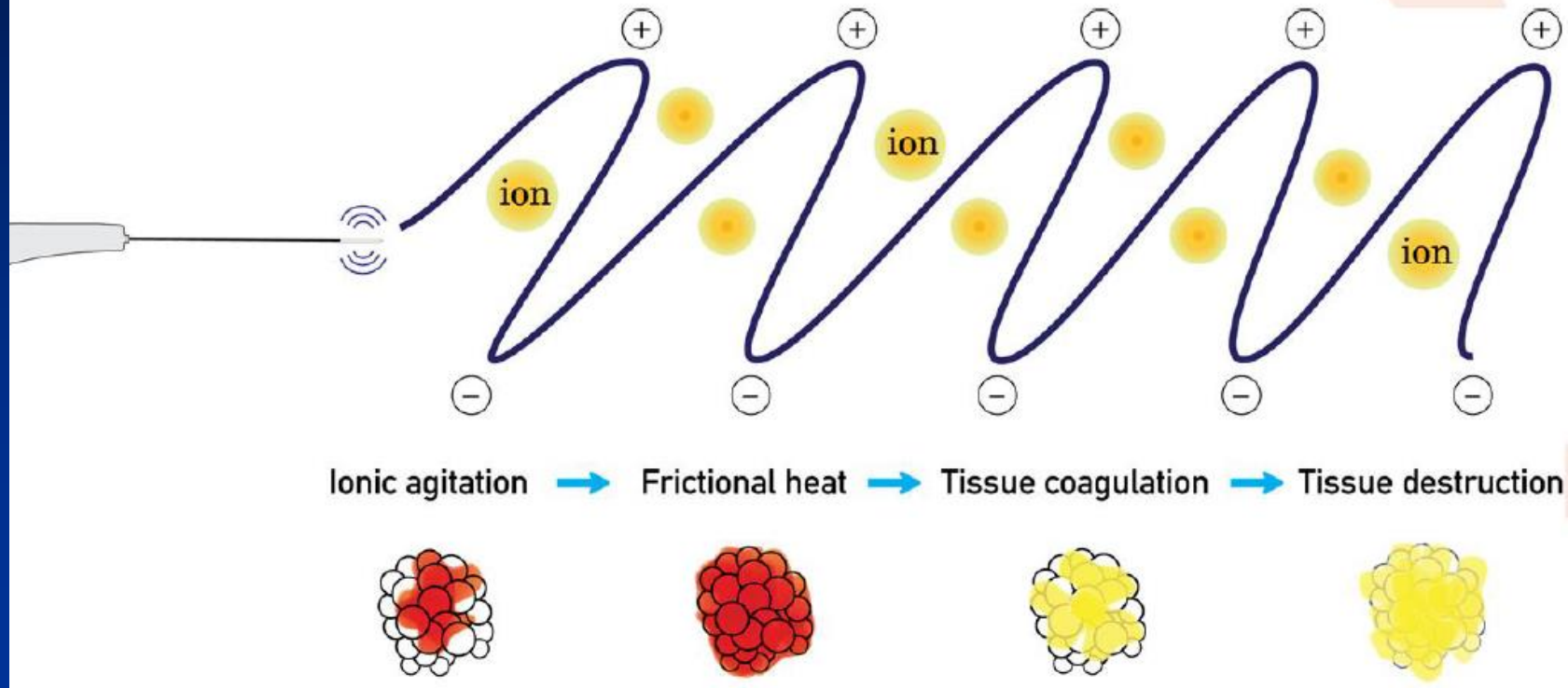

“Moving shot“ Technik

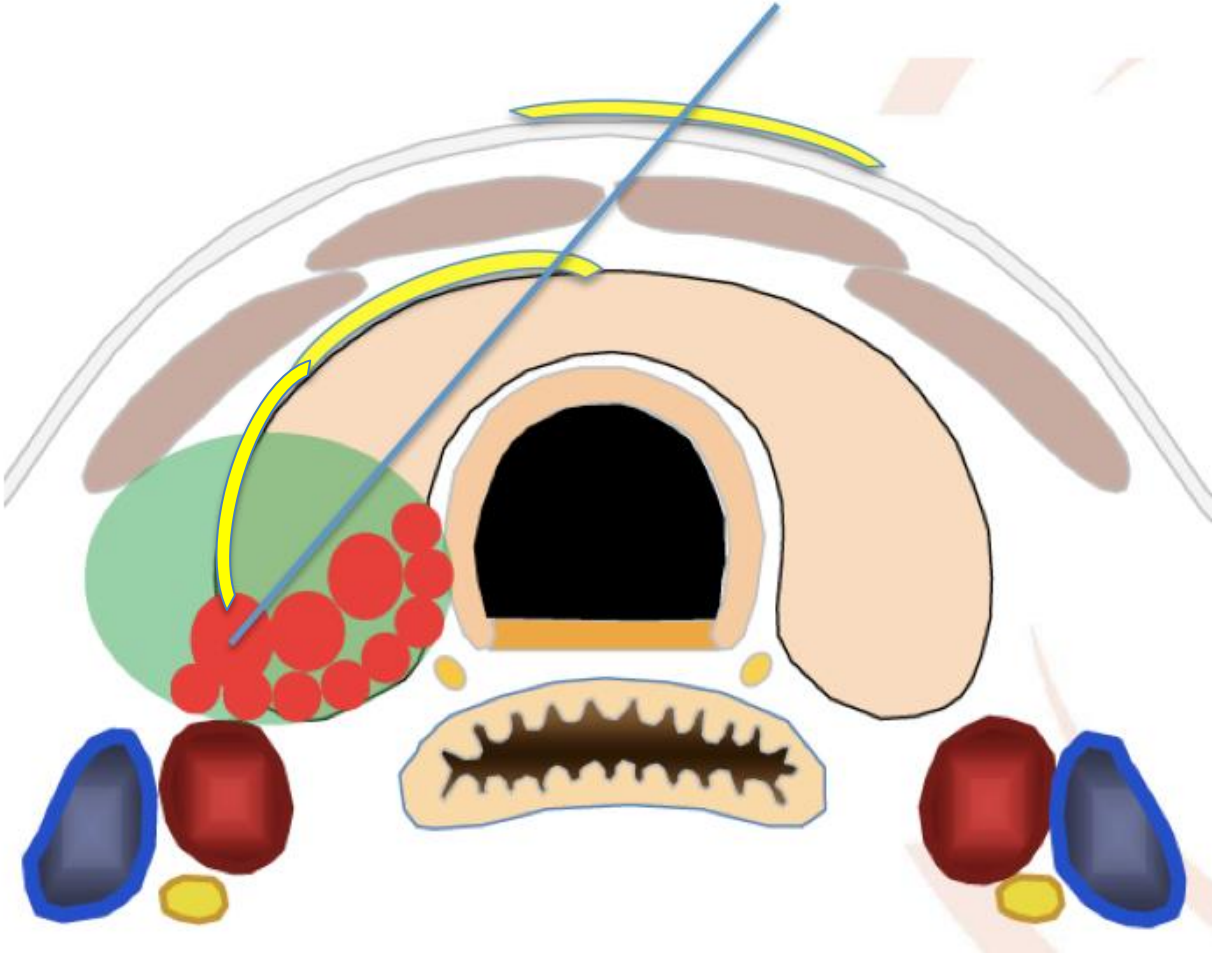

Kritische neurale Strukturen im Halsbereich

N.laryngeus recurrens
unsichtbar im US

sympathisches Grenzstrangganglion
(Ganglion cervikale medium)
Horner Syndrom

Plexus brachialis
Symptomatik je nach Höhe der Nervenläsion

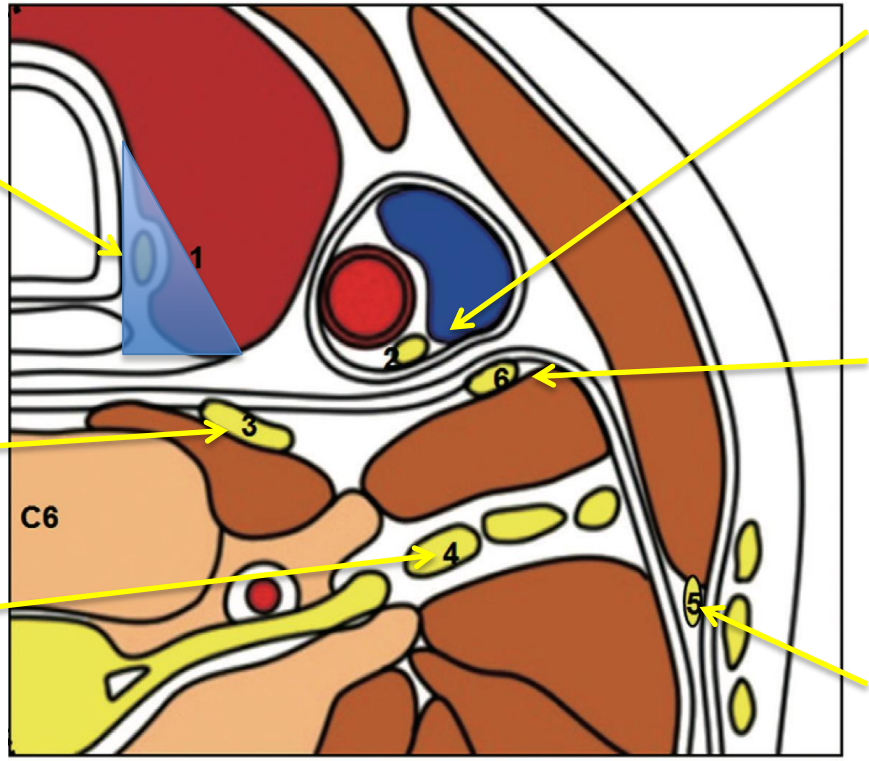

N.vagus
Stimmveränderung
Sprechfähigkeit
Arrhythmie
Obstipation

N.phrenicus
Zwerchfelllähmung
Hypoxie/Hyperlkapnie

N.accessorius
M.SCM, M.trapecius;
“hängende Schulter“

Radiofrequenzgenerator und Nadel

18 G Durchmesser
7-10 cm Länge
„active tip“ Länge 5-15 mm
20-100 Watt elektr. Leistung
Wasserkühlung, Pumpe

Generator:	ca. 25.000 €
Nadel:	ca. 1.300 €

Durchführung einer RFA

gutartige Knotenzytologie

ambulanter Eingriff

15-45 Min Dauer

Monitoring (RR, EKG, O_2)

trans-isthmischer Zugang

Lokalanästhesie

„Moving Shot Technik“

30 Min Nachbeobachtung

Morphologische Knotenveränderungen nach erfolgreicher RFA

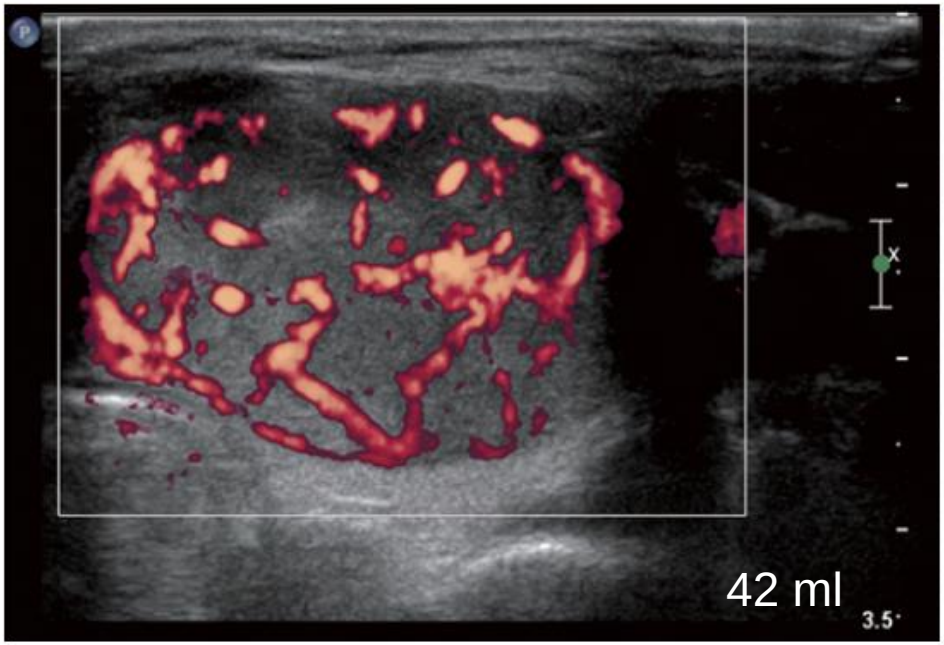

Ausgangsbefund

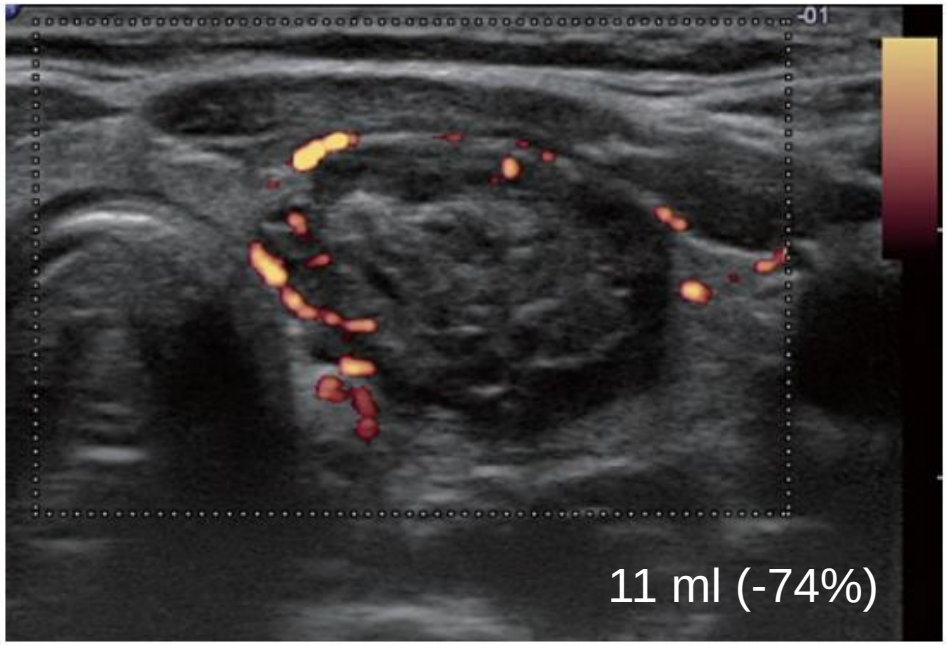

nach 12 Mon.

Volumsreduktion von soliden/zystischen Knotenbildungen nach 1-maliger Radiofrequenzablation

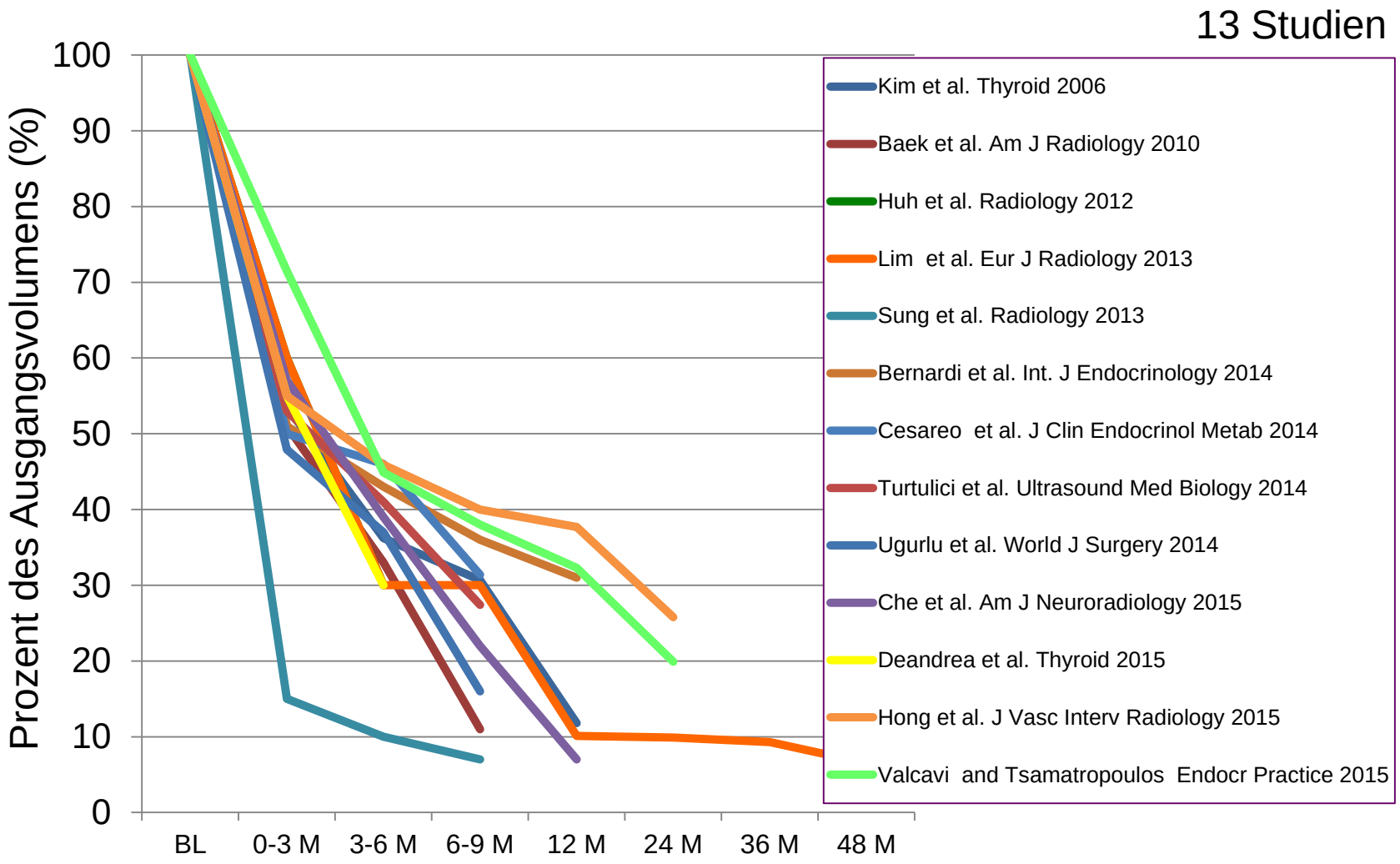

RFA Ergebnisse aus Graz
Patientencharakteristika

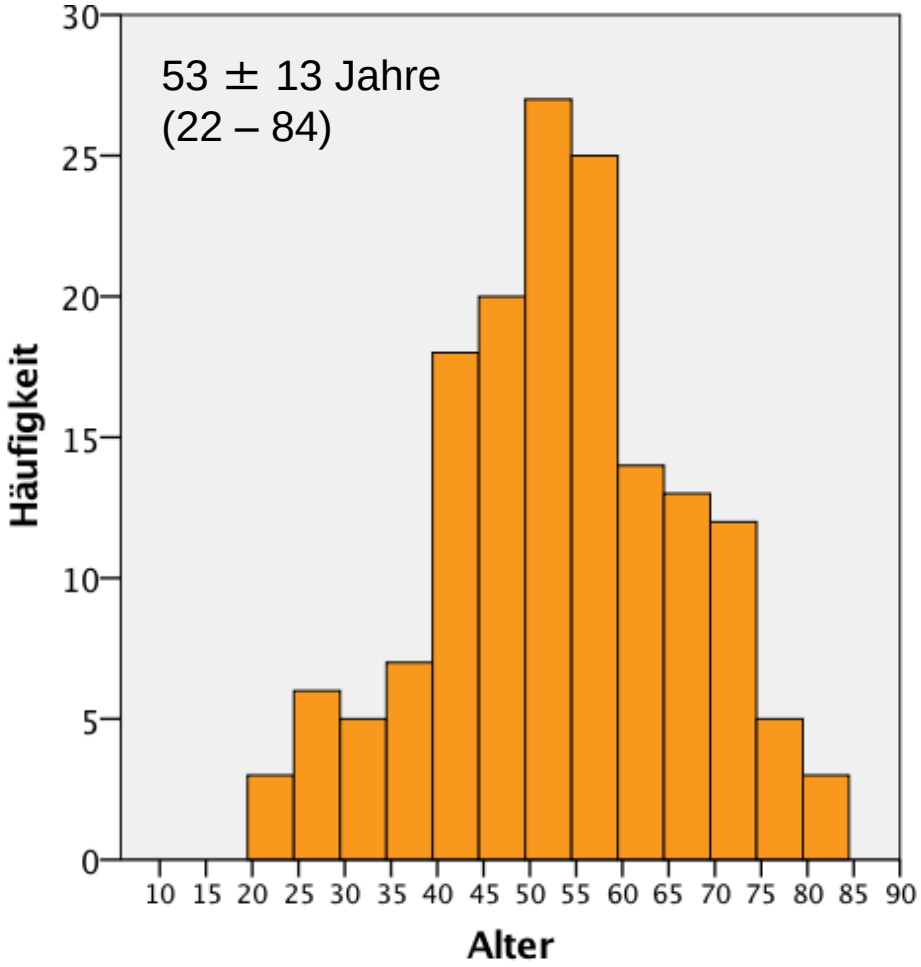

158 Patienten
205 Knotenbildungen

119 Frauen (75%)
39 Männer (25%)

Zuweisung
87% selbst
3% Facharzt
10% SD Spezialist

21 Patienten mit **Hyperthyreose/ thyreostatischer Tx**

Anzahl behandelter Knoten
75% 1 Knoten
21% 2 Knoten
4% 3 Knoten

14% **bilateraler Eingriff**

RFA Ergebnisse aus Graz
Knotencharakteristika

Ausgangsdaten	**205 Knoten**
3-Monatsdaten	**152 Knoten**
12-Monatsdaten	**33 Knoten**

66% **solide/überwiegend solide**
33% **zystische/überwiegend zystische**

größter Knotendurchmesser	**3.5 ± 3.4 cm**
durchschnittliches Volumen	**15.8 ± 20 ml**

Zytologische Untersuchung
55% eigene US-gezielte FNCC (2 separate Punktionen, jeweils 2 Objektträger)
26% auswärtige SD Spezialisten
18% nicht notwendig (zumeist autonome Knoten)

Operationsempfehlung laut AB 76%

Veränderung des Knotenvolumens (ml)
in Abhängigkeit der Ausgangsknotengröße

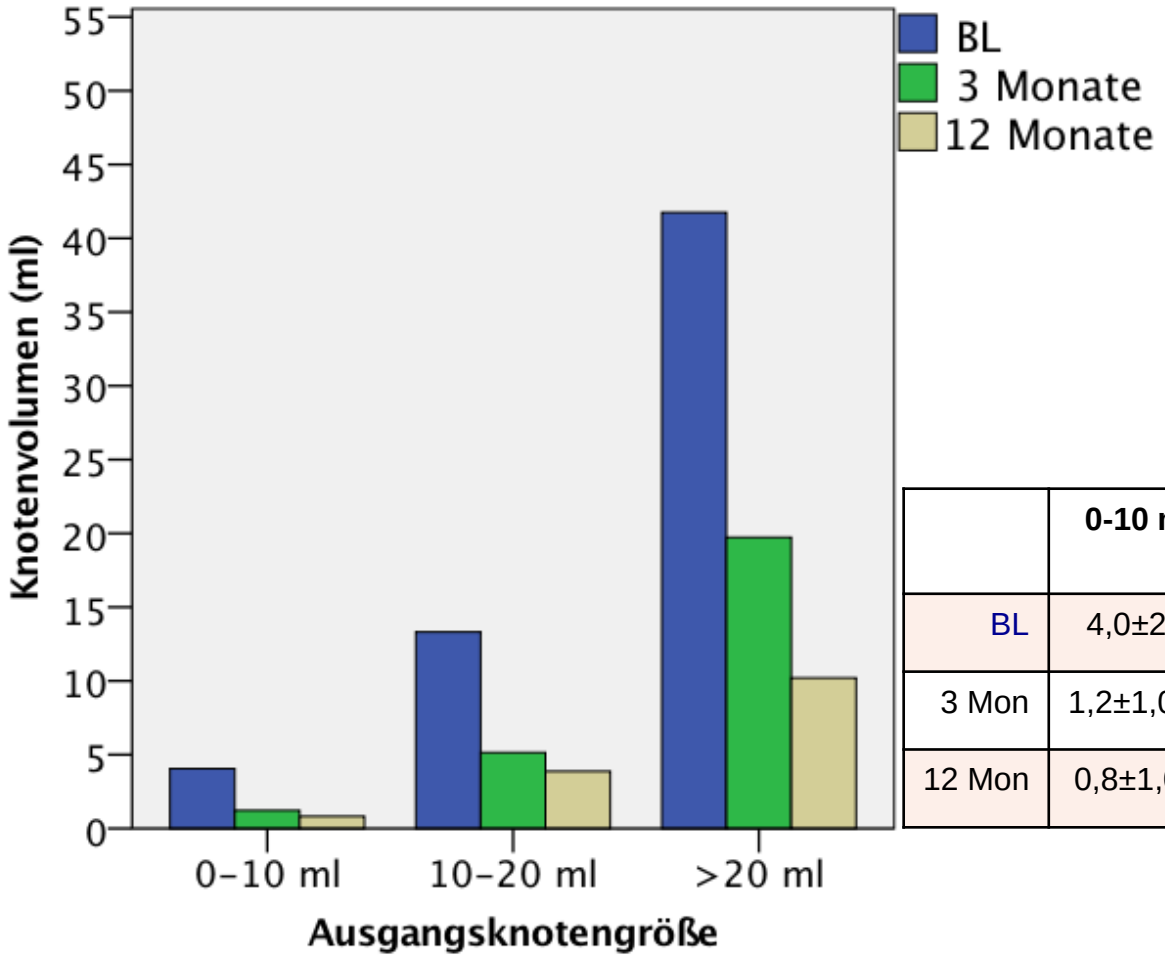

	0-10 ml	N	10-20 ml	N	>20 ml	N
BL	4,0±2,6	105	13,3±2,2	43	41,7±25,1***	52
3 Mon	1,2±1,0***	83	5,1±2,5***	32	19,7±18,1***	41
12 Mon	0,8±1,0**	12	3,8±2,7**	8	10,2±9,6**	12

**P<0.01, ***P<0.005

Veränderung des Knotenvolumens (%)
in Abhängigkeit der Ausgangsknotengröße

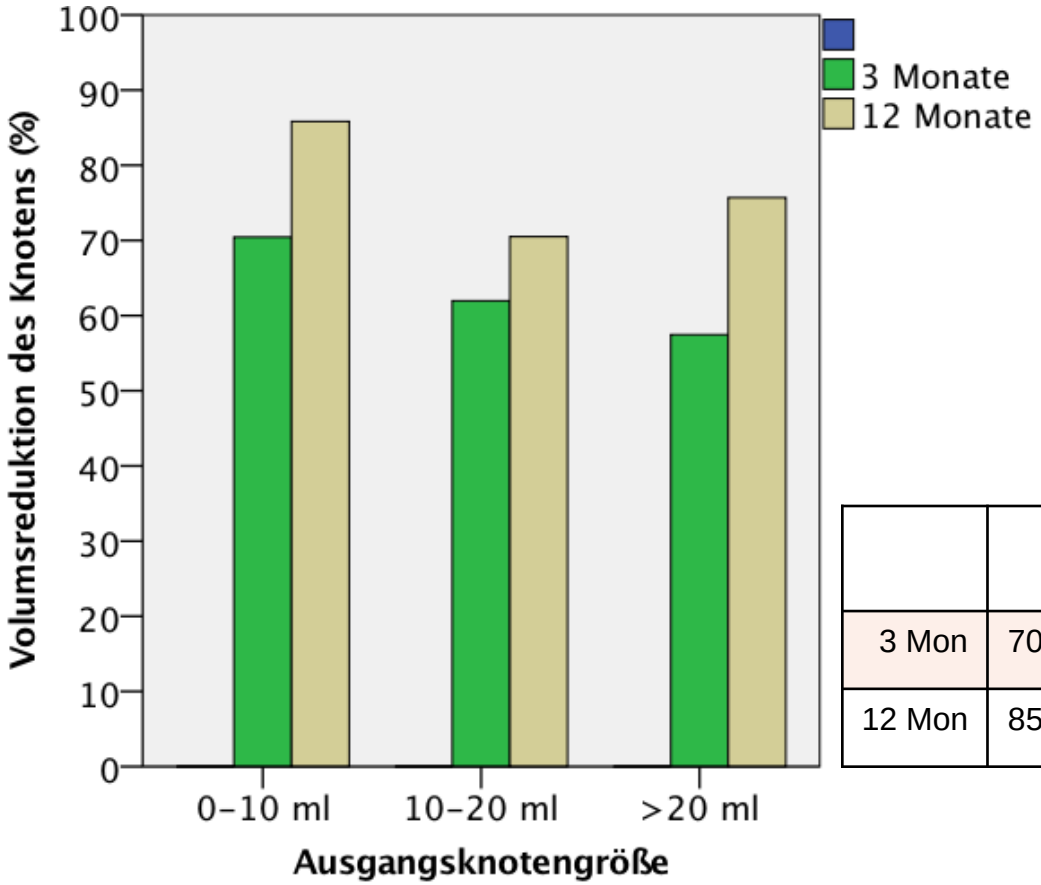

	0-10 ml	N	10-20 ml	N	>20 ml	N
3 Mon	70,4±17,9***	83	61,9±15,1***	32	57,4±13,7***	40
12 Mon	85,8±12,4***	12	70,5±20,7***	8	75,7±14,5***	12

***P<0.005

Veränderung des Knotenvolumens (ml)
in Abhängigkeit des zystischen Knotenanteiles

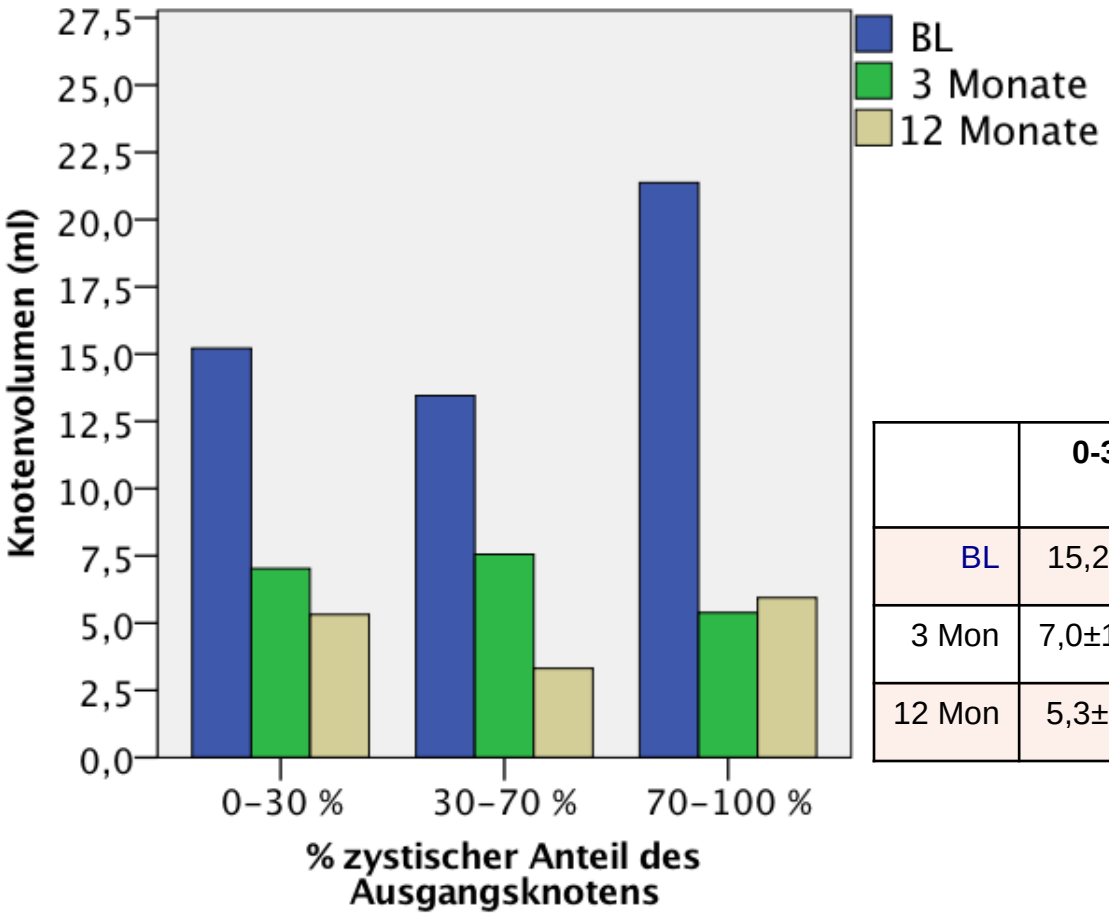

	0-30%	N	30-70%	N	70-100%	N
BL	15,2±20,2	151	13,4±16,5	22	21,3±23,6	27
3 Mon	7,0±11,7***	118	7,5±17,0	19	5,3±9,6*	19
12 Mon	5,3±5,0***	18	3,3±2,9*	6	5,9±12,6	8

* P<0.05, ***P<0.005

Veränderung des Knotenvolumens (%)
in Abhängigkeit des zystischen Knotenanteiles

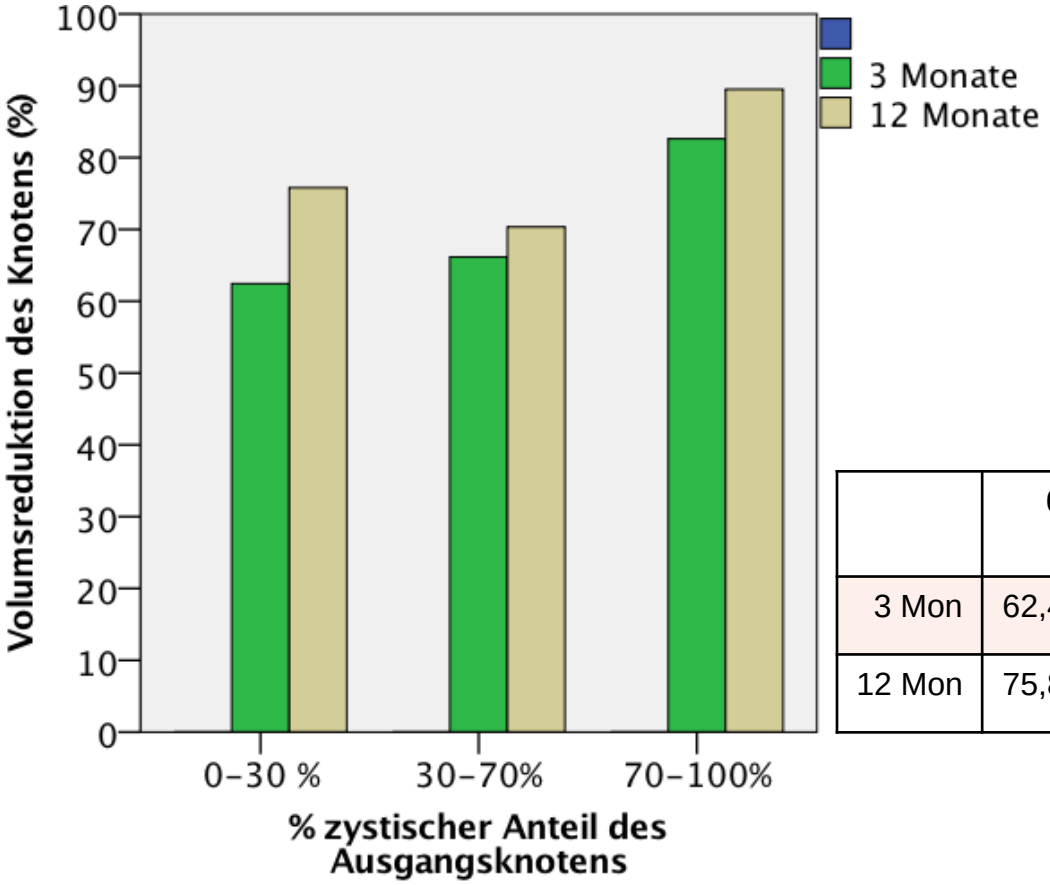

	0-30%	N	30-70%	N	70-100%	N
3 Mon	62,4±16,5***	118	66,1±15,9***	18	82,6±12,7***	19
12 Mon	75,8±13,3***	18	70,3±21,5***	6	89,5±14,2***	8

***P<0.005

periinterventionelle Beschwerden

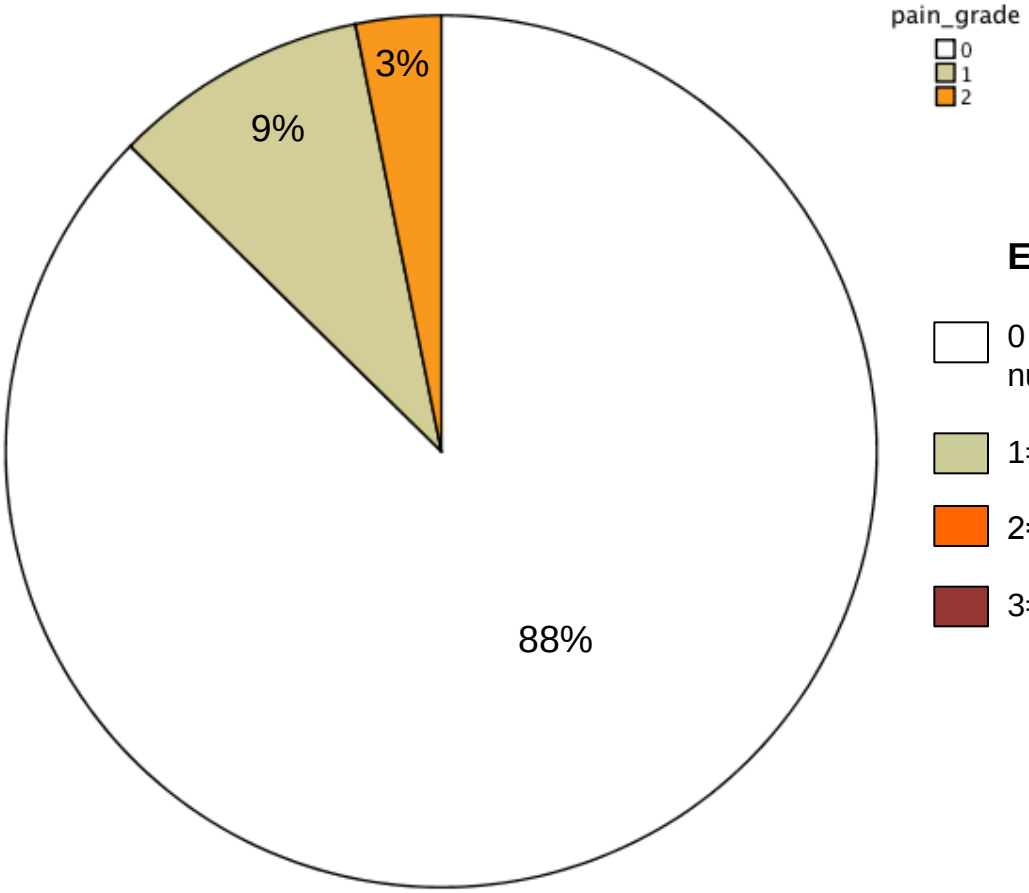

Einteilung der Beschwerdegrade

- 0 = praktisch keine Beschwerden
  nur leicht brennender Schmerz bei sc Anästhesie
- 1= RFA wurde 1-2x unterbrochen, nachgespritzt
- 2= RFA wurde ≥ 3x unterbrochen, nachgespritzt
- 3= RFA wurde abgebrochen

Veränderung des “Kosmetik-Scores“ über 3 Monate

BL vs. 3 Mon P<0.001

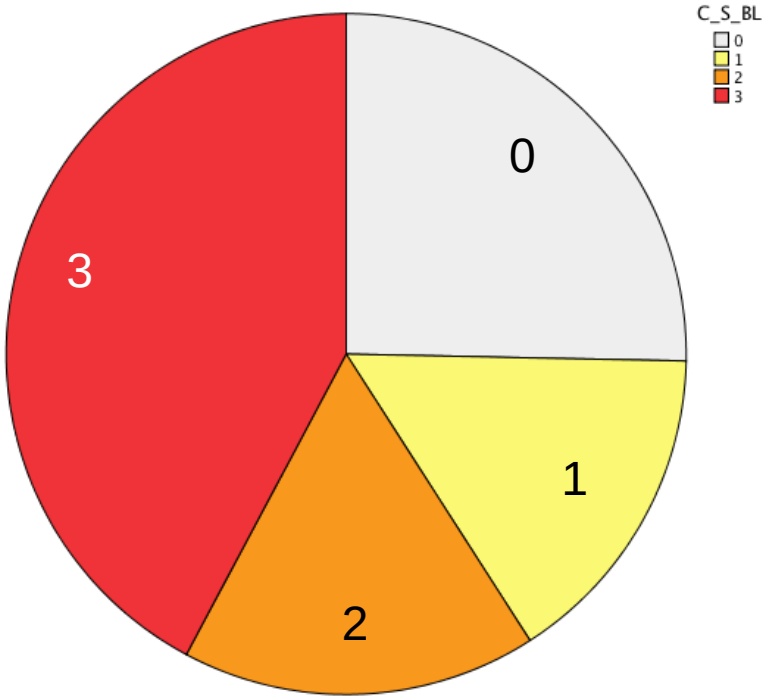

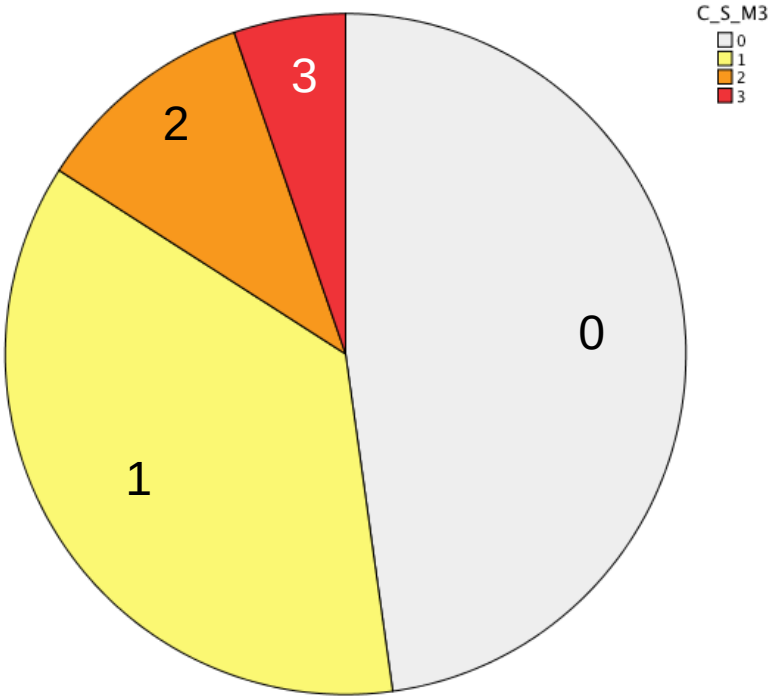

0 = nicht palpabel
1= palpabel
2= beim Schlucken/bei Reklination des Kopfes sichtbar
3= mit freiem Auge sichtbar

Veränderung des “Symptomatik-Scores“ über 3 Monate

33.6 % haben Score >3

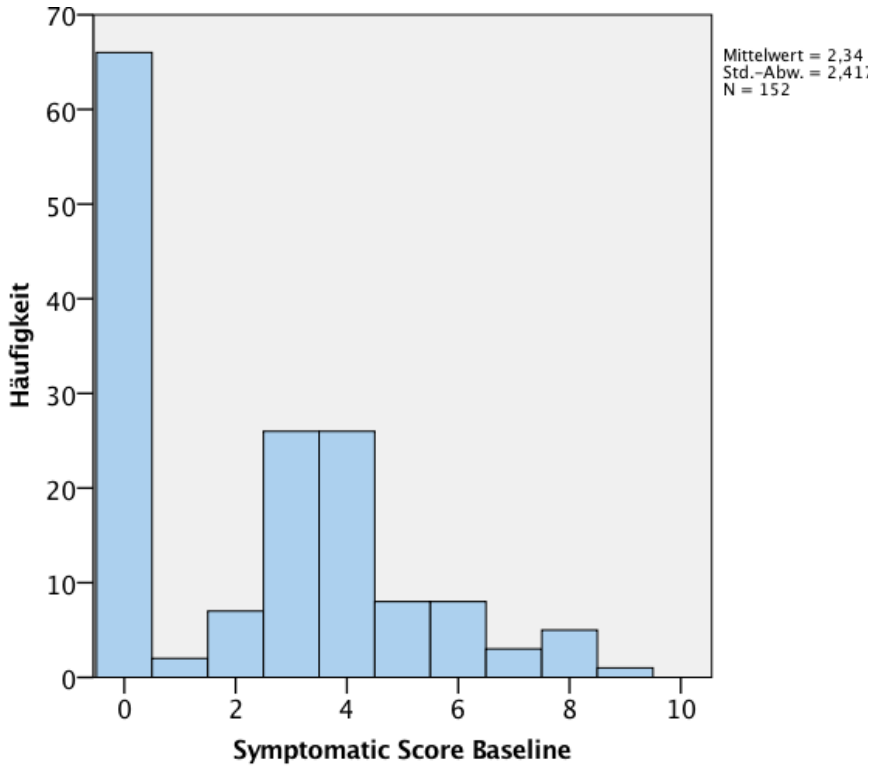

1 % hat Score >3

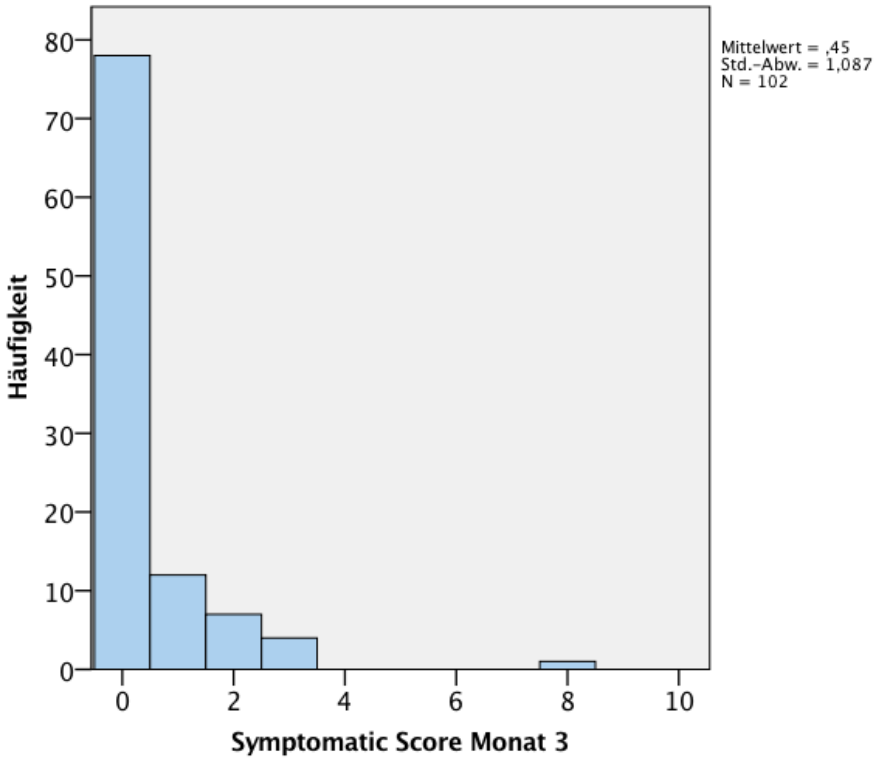

BL vs. 3 Mon P<0.001

Komplikationen nach RFA

(N= 156 Patienten)

Grad	Beschreibung	Prozent	im Detail	Anzahl	Prozent
0	keine	85.2%			
1	minimal und reversibel	11.8%			
			sc Hämatom	10	6.4%
			HWS Beschwerden	2	1.2%
			subfebrile Temperatur	2	1.2%
			Schluckbeschwerden	2	1.2%
			Schmerzen	2	1.2%
			Druckgefühl im Hals	1	0.6%
2	mäßig und reversibel	2.4%			
			Heiserkeit temporär	2	1.2%
			passagere Hyperthyreose	1	0.6%
			Wundinfektion, Antibiose	1	0.6%
3	irreversibel	0.6%	Wundinfektion, Abszessoperation	1	0.6%

noch unklar: 2 Patienten mit Antikörpererhöhung, AK Verläufe bedürfen noch weiterer Beobachtung/Analyse zur Jahreskontrolle.
in keinem Fall musste bislang nach der RFA ein SDH verordnet werden

Szintigraphie vor und 3 Monate nach RFA

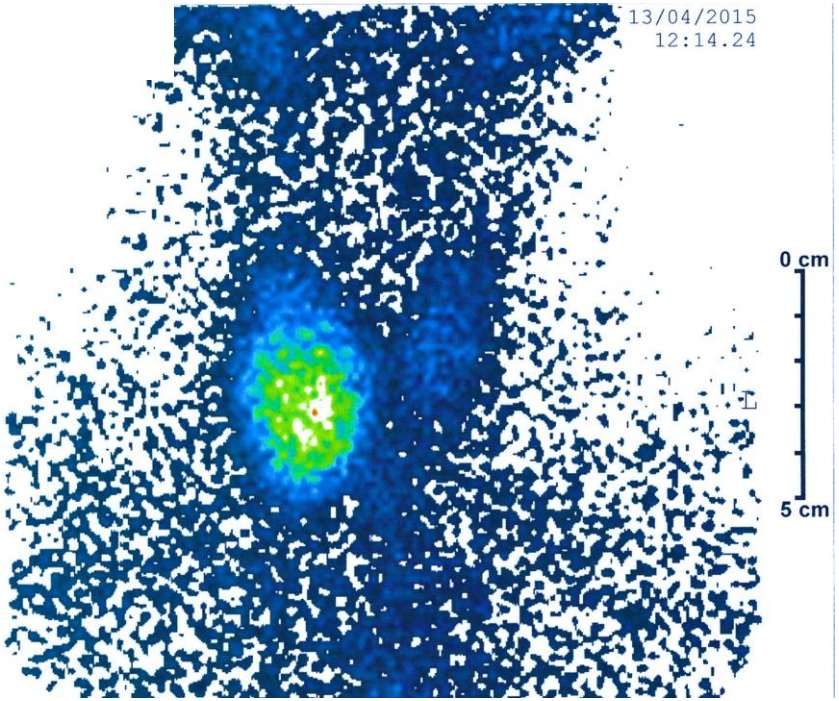

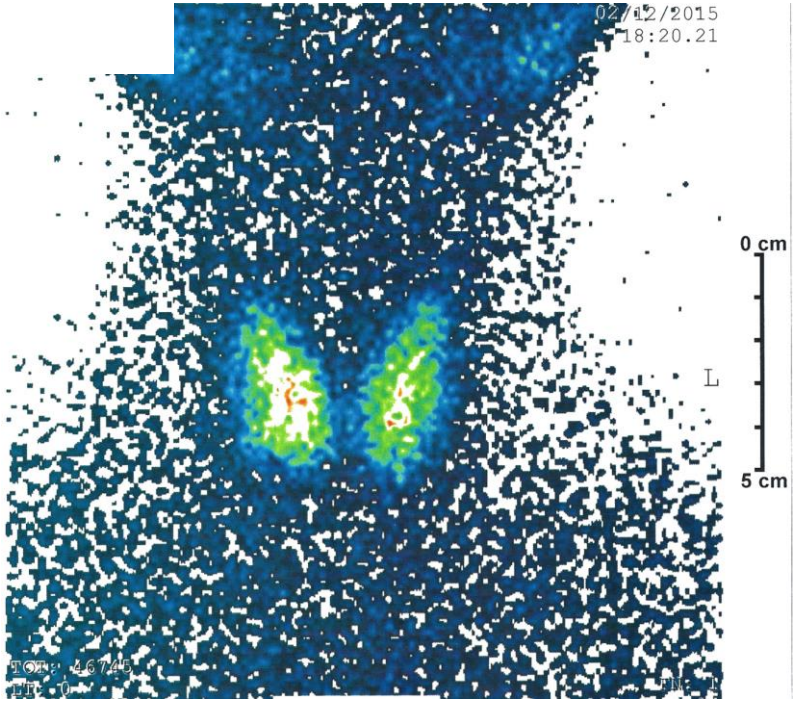

KV: 16 ml
TSH: 0,09 mIU/L

KV: 3,6 ml
TSH: 1,27 mIU/L

RFA Ergebnisse aus Graz
autonome Adenome

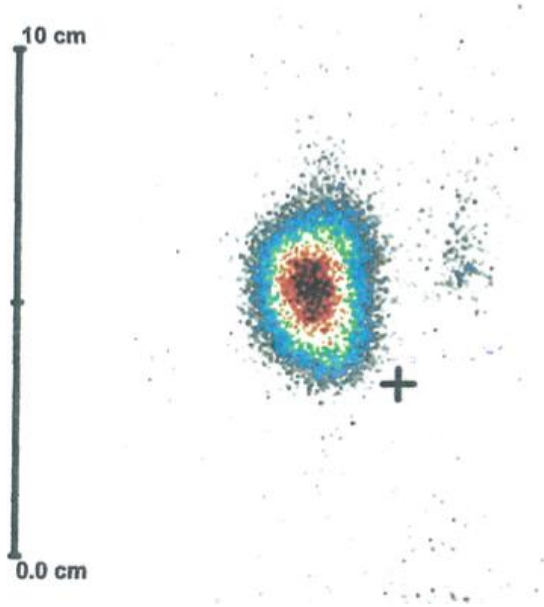

21 Patienten mit AA behandelt

(alle hyperthyreot oder unter Thyreostatika)

- **14 Patienten mit 3-Monatsdaten**

<u>3 Mon nach der RFA</u>

- **12 Patienten** (86%) euthyreot ohne Medikation
- **2 Patienten** ohne Thyreostatika latent HR
  (1 x „neues“ AA, 1x AA nicht mehr sichtbar im Szinti)

Behandlung von SD Knoten und –zysten
Konzeptionelle Unterschiede OP vs. RFA

Operation

RFA

Narkose
Krankenhausaufenthalt

Lokalanästhesie
ambulant

Problem beseitigt

Problem verkleinert

Narbe

Krankenstand

Häufig: Medikamente (lebenslange Kontrollen)
Risiko längerer Phasen suboptimaler Einstellung

Komplikationen
Kosten

RFA Indikationen – Konsensus italienischer Experten

Radiofrequency ablation for thyroid nodules: which indications? The first Italian opinion statement

Roberto Garberoglio[1] · Camillo Aliberti[2] · Marialuisa Appetecchia[3] · Marco Attard[4] · Giuseppe Boccuzzi[5] · Flavio Boraso[6] · Giorgio Borretta[7] · Giuseppe Caruso[8] · Maurilio Deandrea[9] · Milena Freddi[10] · Gabriella Gallone[11] · Giovanni Gandini[12] · Guido Gasparri[10] imone[9] · Mauro Maccario[1] Fabio Orlandi[16] · estini[10] · Enrico Papini[19] · Fabrizio Riganti[1] . Stefano Spiezia[24] Paolo Vitti[21] · Ma

Received: 13 February
© Società Italiana di

Zusammensetzung der Fachdisziplinen

Endokrinologie	11
Interventionelle Radiologie	6
Endokrine Chirurgie	4
Nuklearmedizin	2
Pathologie	2
Innere Medizin	1
Public Health	1

Gaberoglio R et al. J Ultrasound 2015; 19:423-30

RFA-Indikationen der italienischen Expertengruppe

- **Benigne SD Knoten (>20 ml)**, kalt, lokale, oder kosmetische Probleme, wenn Chirurgie kontraindiziert oder nicht erwünscht
- **Autonome Adenome** (warm/heiß) toxisch oder prätoxisch, wenn Chirurgie oder RJTx kontraindiziert oder nicht erwünscht
- Palliative Therapie für **lokale SD Karzinomrezidive** wenn Chirurgie kontraindiziert und Radiojod ineffektiv
- **Benigne SD Knoten (<20 ml)** in Verbindung mit lokaler Symptomatik, signifikantes Knotenwachstum

Folgende Indikationen wurden negativ bewertet:

- SD Zysten und prädominant zystische Knoten: Alkoholablation ist 1st line Tx
- SD Malignome oder „follikuläre Neoplasien“: Chirurgie ist Standardtherapie

Gaberoglio R et al. J Ultrasound 2015; 19:423-30

Patienten die nicht für eine RFA geeignet sind

- kein eindeutig benignes zytologisches Ergebnis
- wenn auch eine erfolgreiche Ablation des/der Knoten(s) kein zufriedenstellendes Gesamtergebnis erwarten lässt
- zu weit kaudal gelegener Knoten
- prominente ventrale Blutgefäße, die schwer mit Sonde zu umgehen sind
- mediale Lage des Nervus vagus
- Schrittmacherträger (bzw. Rücksprache mit Kardiologen/Rhythmologen)

Einwände die gegen die RFA vorgebracht werden

Wer weiß, ob die Punktion nicht “daneben“ lag ?

... sicher eine sehr schmerzhafte Erfahrung

... kann nichts g‘scheites sein, wenn es nur einer macht...

der Knoten kommt sicher wieder ...

die RFA könnte ein Malignom verursachen ...

AACE/ACE/AME Guidelines

AMERICAN ASSOCIATION OF CLINICAL ENDOCRINOLOGISTS, AMERICAN COLLEGE OF ENDOCRINOLOGY, AND ASSOCIAZIONE MEDICI ENDOCRINOLOGI MEDICAL GUIDELINES FOR CLINICAL PRACTICE FOR THE DIAGNOSIS AND MANAGEMENT OF THYROID NODULES – 2016 UPDATE

APPENDIX

*Hossein Gharib, MD, MACP, MACE[1], Co-Chair; Enrico Papini, MD, FACE[2], Co-Chair; Jeffrey R. Garber, MD, FACP, FACE[3]; Daniel S. Duick, MD, FACP, FACE[4]; R. Mack Harrell, MD, FACP, FACE, ECNU[5]; Laszlo Hegedüs, MD[6]; Ralf Paschke, MD[7]; Roberto Valcavi, MD, FACE[8]; Paolo Vitti, MD[9]; on behalf of the AACE/ACE/AME Task Force on Thyroid Nodules**

"...Percutaneous ethanol injection (PEI) should be the first-line treatment option for relapsing, benign cystic lesions, while US-guided thermal ablation treatments may be considered for solid or mixed symptomatic benign thyroid nodules..."

American Association of Clinical Endocrinologists (AACE), American College of Endocrinology (ACE) and Associazione Medici Endocrinologi (AME) Medical Guidelines for Clinical Practice for the Diagnosis and Management of Thyroid Nodules are systemati-

Gharib et al. on behalf of the AACE/ACE/AME Task Force on Thyroid Nodules **Endocrine Practice 2016**; 22(suppl 1): 1-60.

Mitteilungen der Österreichischen Schilddrüsengesellschaft / Austrian Thyroid Association

Schilddrüsendialog Seefeld, 17. bis 19. März 2016

Die Österreichische Schilddrüsengesellschaft nimmt daher zur Radiofrequenzablation von Schilddrüsenknoten und -zysten wie folgt Stellung:

1. Die Schilddrüsenoperation bzw. Radiojodtherapie stellt derzeit die Standardtherapie bei der Behandlung symptomatischer Knoten/Zysten bzw. autonomer Knotenbildungen dar.
2. Bei Kontraindikation bzw. Ablehnung der Standardtherapie durch den Patienten stellt die Radiofrequenzablation (RFA) von Schilddrüsenknoten eine ambulante Therapieoption mit hoher Effektivität und niedriger Komplikationsrate dar. Die RFA erweitert das Spektrum der therapeutischen Möglichkeiten und erlaubt im gegebenen Fall eine individuelle Therapieplanung.
3. Die RFA bedarf zur Durchführung einer speziellen Ausbildung und auch Einrichtung. Eine teilweise Rückvergütung seitens der Kassen gibt es derzeit entweder nicht oder nur auf sporadischer Basis.

Univ.-Doz. Dr. Wolfgang Zechmann
(Präsident der Österreichischen Schilddrüsengesellschaft)

J Klin Endokrinol Stoffw 2016; 9(1)

Zusammenfassung

Die meisten Patienten mit Knotenbildungen benötigen keine Behandlung!

auffälliger Knoten:	FNP oder FNCC! (2. FNP/FNCC oder CNB)
keine Beschwerden:	Observanz, evtl medikamentöse Therapie
mit Beschwerden:	**Operation: Therapiestandard**
	RFA: falls OP nicht erwünscht/kontraindiziert
autonomer Knoten:	**Radiojodtherapie: Therapiestandard**
	RFA: falls RJTx oder Operation nicht erwünscht/ kontraindiziert
zystischer Knoten:	**Alkoholablation: Therapiestandard**
	zweite Wahl: Operation oder RFA