Anforderungen an den Normalbefund in der Bildgebung

Georg Zettinig

Bildgebung

- Radiolog. Bildgebung: Planares Röntgen, CT, MR
- Funktionelle Bildgebung: PET, PET/CT, PET/MR
- Jod-Isotope
- Tc99m
- Sonografie

Planares Röntgen, CT, MR

- Zur Dokumentation eines Normalbefundes nicht indiziert.

- Fragestellungen:
  - Grad der Trachealstenose
  - Verdrängung von Trachea und/oder Ösophagus
  - Beeinträchtigung der Atmung
  - Retrosternale Struma

Schilddrüse

- Direkte Beziehung zu Trachea, Osophagus, Nerven, Blutgefäßen
- Langsame Zunahme von Größe und knotiger Umformung
- Keine Korrelation zwischen Größe der Schilddrüse und Symptomen
  - Beeinträchtigung der Stimme
  - Atembeschwerden
  - Husten
  - Würgegefühl
  - Schluckbeschwerden
  - Globusgefühl
  - Kosmetik

Es ist verwunderlich

- Klinische Beschwerden sind die Indikation für tausende Schilddrüsenoperationen jährlich
- Schwierig, die Symptome bei Struma zu klassifizieren und evaluieren
- Kaum Evidenz über positive Effekte einer Struma-Therapie
- Einziger Review über den Einfluß einer Struma auf die Nachbarorgane

Best Practice & Research Clinical Endocrinology & Metabolism 28 (2014) 481–494

Contents lists available at ScienceDirect

Best Practice & Research Clinical Endocrinology & Metabolism

journal homepage: www.elsevier.com/locate/beem

2

The impact of goitre and its treatment on the trachea, airflow, oesophagus and swallowing function. A systematic review

Jesper Roed Sørensen, MD, Resident [a],
Laszlo Hegedüs, DMSc, Consultant, Professor [b],
Søren Kruse-Andersen, DMSc, Consultant [c],
Christian Godballe, PhD, Consultant, Professor [a],
Steen Joop Bonnema, PhD, DMSc, Consultant, Associate Prof. [b,*]

[a] *Department of ENT Head & Neck Surgery*
[b] *Department of Endocrinology and Metabolism*
[c] *Department of Cardio-thoracic and Vascular Surgery, Odense University Hospital, Sdr. Boulevard 29, 5000 Odense C, Denmark*

Keywords:
goitre
trachea
oesophagus
upper airway obstruction
swallowing
radioiodine
thyroidectomy

In this systematic review, we investigated the effects of goitre and its treatment on the trachea and the oesophagus. A total of 6355 papers were screened in scientific databases, which disclosed 40 original studies (nine descriptive and 31 interventional). Although most studies are hampered by a number of methodological shortcomings, it is uncontested that goitre affects the trachea as well as the oesophagus in a large proportion of people. This leads to upper airway obstruction, swallowing dysfunction, or both, which may remain undisclosed unless specifically investigated for. Assessment of the tracheal dimensions should be done by mag-

SCHILDDRÜSENPRAXIS JOSEFSTADT

Zettinig 2014

Sørensen et al.

- Review
- Alle Publikationen 1975-2013 mit den Stichwörtern Goiter/Goitre in Kombination mit:
  - Oesophagus
  - Swallowing
  - Trachea
  - Airflow
  - Pulmonary function
- Menschen, jedes Alter, jede Intervention, n>15

Zettinig 2014

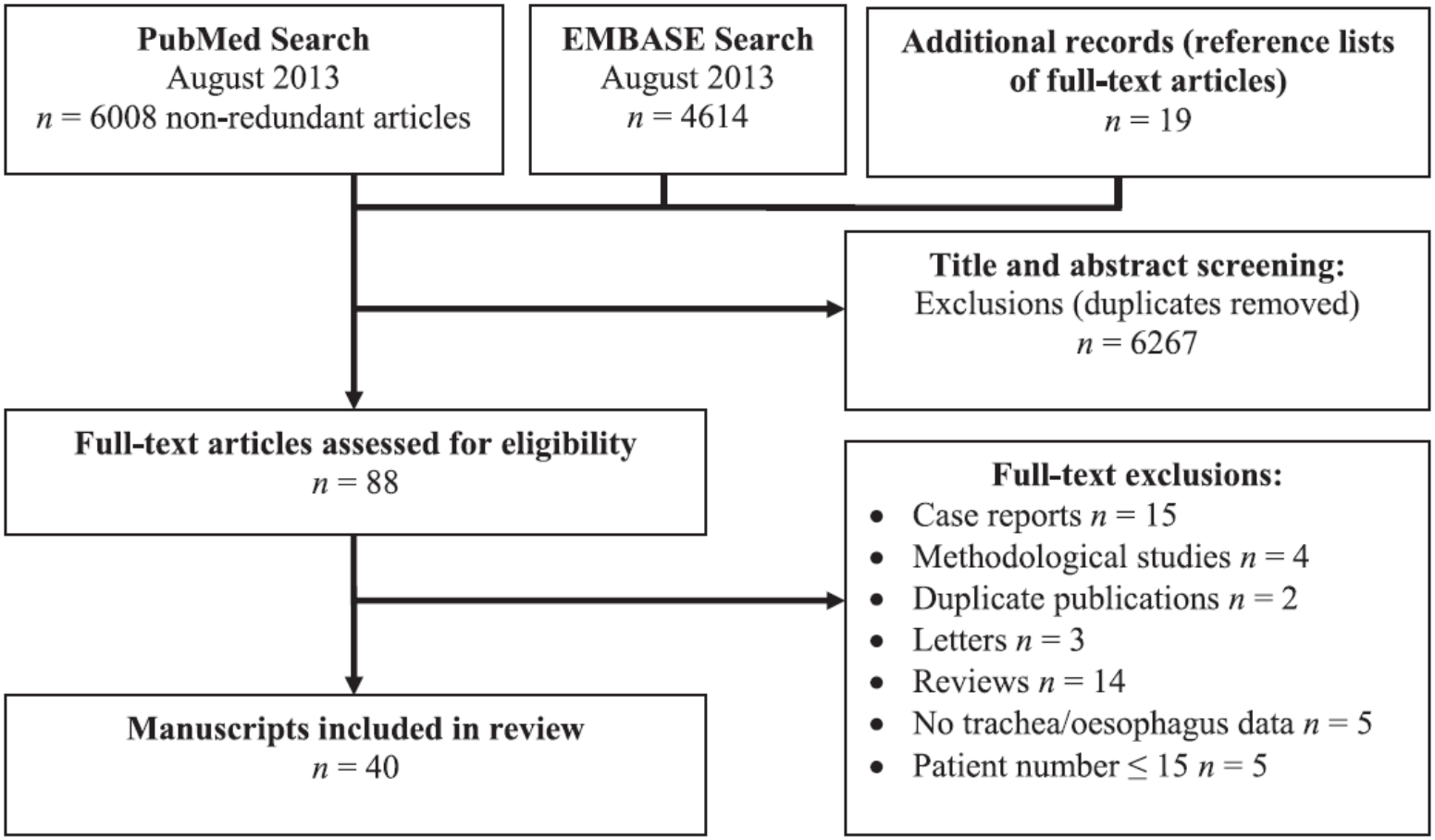

Fig. 1. Data extraction process.

SCHILDDRÜSENPRAXIS JOSEFSTADT

Zettinig 2014

Trachealstenose und Struma

- 12 Interventions- und 4 Beobachtungsstudien
- Planares Röntgen, CT, MRI
- Fragestellung: Einengung der Trachea (SCAT)
- Goldstandard: CT, MR; planares Röntgen korreliert sehr schlecht

- Trachealverlagerung: sehr häufig (bis 73%)
- Trachealkompression: 9-58% bei zervikalen Strumen, retrosternal bis 73%
- Trachealverlagerung problematischer wegen Intubation
- Bei Struma > 100ml SCAT 78-110 mm^2, bei < 100 ml SCAT 140-198 mm^2

SCHILDDRÜSENPRAXIS JOSEFSTADT

Zettinig 2014

Struma und Beeinträchtigung der Respiration

- 8 Interventions- und 4 Beobachtungsstudien
- Obstruktion der oberen Atemwege bei bis zu 30% der Patienten mit Struma
- Oft asymptomatisch
- Vor allem inspiratorische Komponente betroffen, die in der Spirometrie nicht detektiert wird

Zettinig 2014

Struma und Schluckstörungen

- 2 Interventions-Studien
  - Shin et al. (2011): Kompression 8%, Deviation 14%
  - Netterville et al. (1998): Kompression/Deviation 27%
- 5 Studien mit Fragebögen: Schluckstörungen 47-83%
- Ösophaguspassage szintigrafisch verzögert in 39% (Glinoer et al., 1987):

Zettinig 2014

Ändert sich etwas nach Therapie?

- Trachealstenose / -deviation:
  - Radiojod: SCAT um 18-36% besser, Reduktion der Trachealdeviation
  - Effekt einer Thyreoidektomie wurde bisher noch nie untersucht.
- Obstruktion der oberen Atemwege:
  - Innerhalb von 4 Monaten deutliche Besserung bis Normalisierung
  - Primär inspiratorische aber auch expiratorische Komponente
  - Gewicht des Op Präparates korreliert mit der Verbesserung der Orthopnoe und der expirat. Atemstromstärke (peak expiratory flow).
- Schluckstörungen:
  - Keine Daten zu RJ und Ösophagus
  - Drei Monate nach Operation in Fragebogenstudien teilweise Verbesserung
  - Sechs Monate nach Operation Symptomatik wie vor Op.

Zettinig 2014

Radiolog. und funktionelle Bildgebung

- Nicht zur primären Dokumentation eines Normalbefundes.

- Weitere Fragestellungen für Szintigrafie, PET, PET/CT, PET/MR:
- Ektopes Schilddrüsengewebe
- Karzinom-Nachsorge

SCHILDDRÜSENPRAXIS
JOSEFSTADT

Zettinig 2014

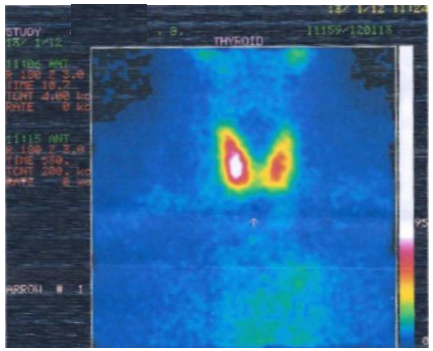

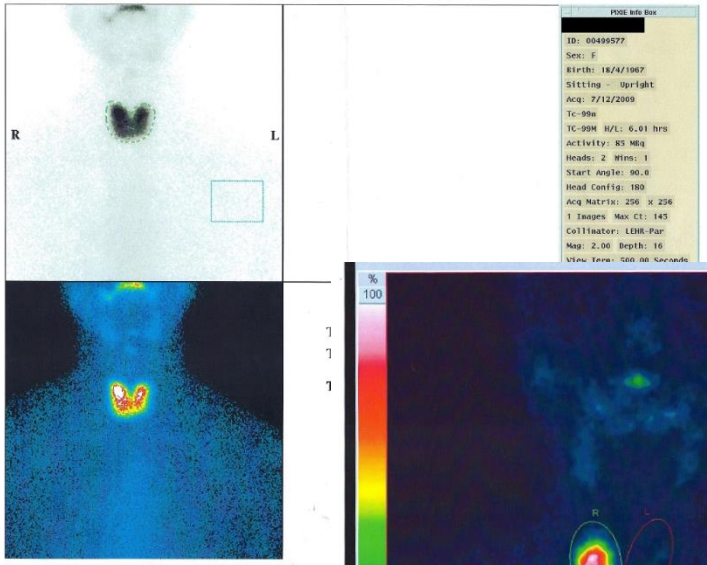

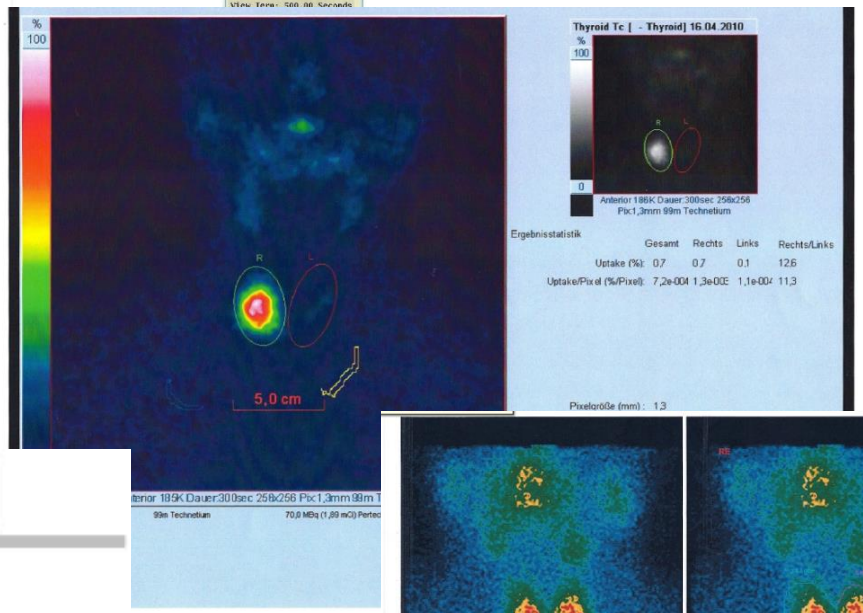

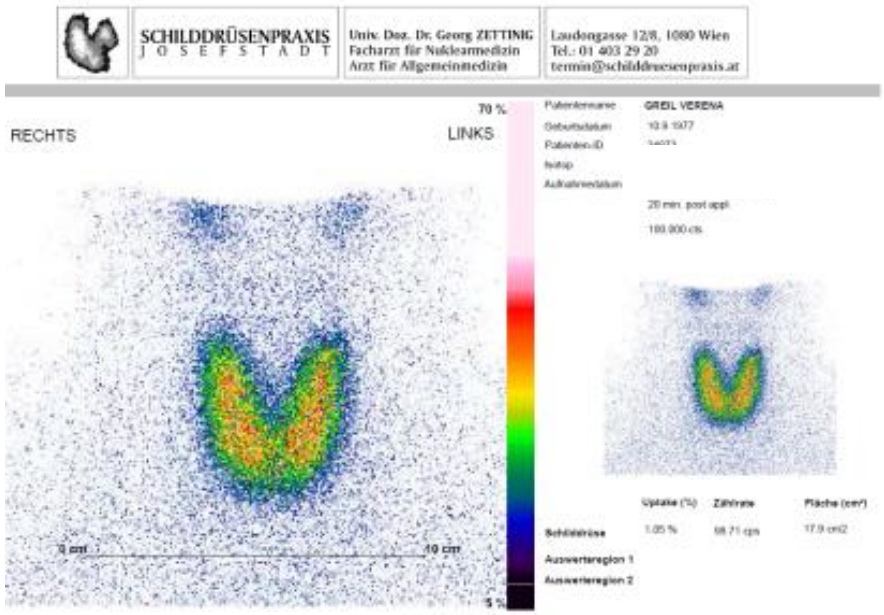

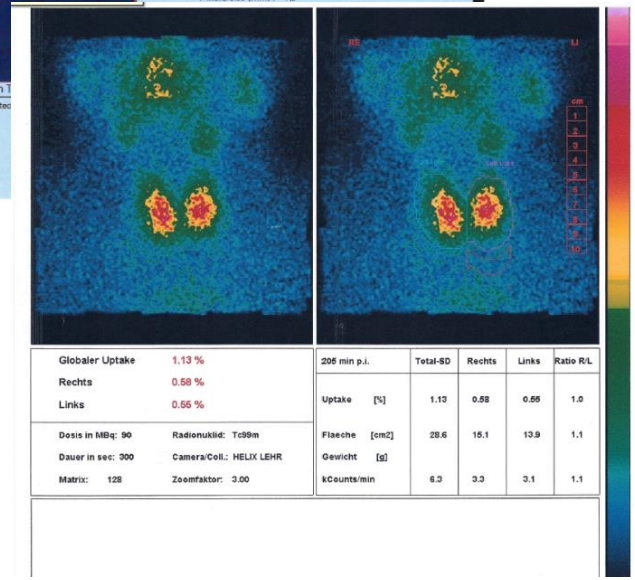

SCHILDDRÜSENPRAXIS
JOSEFSTADT

Zettinig 2014

THYROID
Volume X, Number X, 2014
© Mary Ann Liebert, Inc., and the American Thyroid Association
DOI: 10.1089/thy.2014.0096

STATEMENT

American Thyroid Association Statement on Preoperative Imaging for Thyroid Cancer Surgery

Michael W. Yeh,[1] Andrew J. Bauer,[2] Victor A. Bernet,[3] Robert L. Ferris,[4] Laurie A. Loevner,[5] Susan J. Mandel,[5] Lisa A. Orloff,[6,*] Gregory W. Randolph,[7] and David L. Steward[8]

for the American Thyroid Association Surgical Affairs Committee Writing Task Force

Background: The success of surgery for thyroid cancer hinges on thorough and accurate preoperative imaging, which enables complete clearance of the primary tumor and affected lymph node compartments. This working group was charged by the Surgical Affairs Committee of the American Thyroid Association to examine the available literature and to review the most appropriate imaging studies for the planning of initial and revision surgery for thyroid cancer.

Summary: Ultrasound remains the most important imaging modality in the evaluation of thyroid cancer, and should be used routinely to assess both the primary tumor and all associated cervical lymph node basins preoperatively. Positive lymph nodes may be distinguished from normal nodes based upon size, shape, echogenicity, hypervascularity, loss of hilar architecture, and the presence of calcifications. Ultrasound-guided fine-needle aspiration of suspicious lymph nodes may be useful in guiding the extent of surgery. Cross-sectional imaging (computed tomography with contrast or magnetic resonance imaging) may be considered in select circumstances to better characterize tumor invasion and bulky, inferiorly located, or posteriorly located lymph nodes, or when ultrasound expertise is not available. The above recommendations are applicable to both initial and revision surgery. Functional imaging with positron emission tomography (PET) or PET-CT may be helpful in cases of recurrent cancer with positive tumor markers and negative anatomic imaging.

INTRODUCTION

lymph node compartments, and is thus an essential compo-
nent in the planning of thyroid cancer surgery. As stated in

SCHILDDRÜSENPRAXIS
JOSEFSTADT

Zettinig 2014

ATA Guidelines on Preoperative Imaging

- 2009: As US evaluation is uniquely operator dependent, alternative imaging procedures may be preferable in some clinical settings…

- 2014: Ultrasound is the first line imaging modality
  - 7/10 Seiten über Sonografie
  - 1/10 Seiten über CT / MRI
  - 1/10 Seiten über funktionelle Bildgebung

SCHILDDRÜSENPRAXIS JOSEFSTADT

Zettinig 2014

ULTRASOUND HARDWARE, TECHNOLOGY, AND TECHNIQUE

Equipment

Currently, a variety of high-quality ultrasound machines produced by different manufacturers are available. Several key components are required. First, a high frequency linear transducer (12 mHz) is preferable. This permits higher resolution imaging of the more superficial tissues of the neck (up to about 4 cm below the skin surface). The transducer should allow for variable frequency selection, so that the frequency can be decreased to 10 mHz or even 8 mHz, for deeper fields of view. Lower frequency imaging is useful in patients with prominent soft tissue and larger circumference necks, especially when examining the deeper paratracheal areas, the tracheoesophageal groove, and level 4 lymph nodes that tend to be located posterior to the carotid/jugular sheath. Second, because vascular assessment of lymph nodes is critical for assessing malignancy risk, color flow Doppler and/or power Doppler are required with variable settings. Third, sonographic imaging is improved if at least two focal zones are available and the focal zones can be shifted to the depth of interest. Fourth, ultrasound machines should possess technology for total gain correction or time-gain compensation, allowing for increasing the gain in the far field, deeper in the

TABLE 1. SCANNING TECHNIQUE: PREOPERATIVE ULTRASOUND FOR THYROID CANCER SURGERY

- *Equipment:* High-frequency linear array probe.
- *Positioning:* Hyperextension of neck.
- *Primary lesion:* Assess size, multiplicity, margin, invasion of deep structures.
- *Central compartmen*
  submental area to ste
  pretracheal, right pa
  Turn head away fro
  tracheoesophageal g
  examine mediastinu
- *Lateral compartmen*
  Scan from mandible
  inferiorly at clavicle
  base of level 4.
- *Posterior compartm*
  laterally along clavi
  sternocleidomastoid
  superiorly to mastoi

lighting, so that it is
performed.

Scanning of the neck

SCHILDDRÜSENPRAXIS JOSEFSTADT

Zettinig 2014

Apparative Voraussetzungen

- B-Mode Ultraschallgerät
- Schallfrequenz 7,5 - 12 MHz variierbar
- Farbdoppler
- Focus (zumindest 2 Zonen), einstellbar auf Untersuchungstiefe
- Gain, TGC
- Kleiner Sektorschallkopf für große Strumen und LK im oberen Mediastinum

Schallköpfe

6 cm Linearschallkopf ideal, 5 cm akzeptabel;
ein Sektorschallkopf mit kürzerer Auflagefläche
ist nicht optimal

SCHILDDRÜSENPRAXIS
JOSEFSTADT

Zettinig 2014

Problem beim virtuellen Konvex

- Entspricht laut Herstellerangaben einem 10 cm Linear-Schallkopf
- Aber nicht in jener Tiefe, wo die Schilddrüse, Babyhüften u. ä. Strukturen zu finden sind.

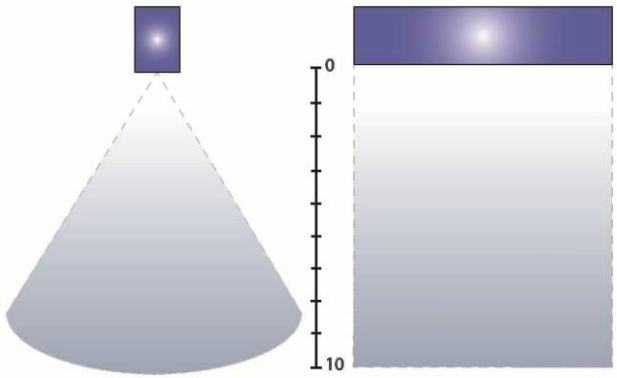

SCHILDDRÜSENPRAXIS JOSEFSTADT

Zettinig 2014

Pre-Processing

- Axiale und laterale Auflösung
- Einstellung von Frequenz und Fokus

Axiale Auflösung

- Impuls reicht maximal 2-3 Wellenlängen in die Tiefe (axiale Richtung)

- Hohe Frequenz = niedrige Wellenlänge:
  - Höhere axiale Auflösung
  - Geringere Eindringtiefe

- Schilddrüse ideal gelegen für hohe Frequenzen > 7.5 MHz

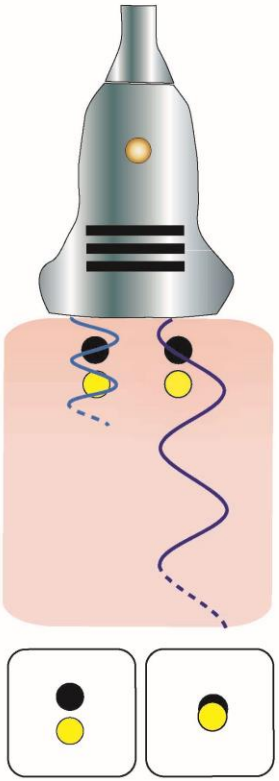

Aus: Zettinig, Buchinger, Gessl: Schilddrüsen Ultraschall Kursbuch. 1. Aufl. 2013

Laterale Auflösung

- Laterale Auflösung
  - taillenförmige Schallkeule
  - konvergierende Fokuszone
- Fokussierung
  - Schallkeule auf Höhe der zu untersuchenden Struktur fokussieren

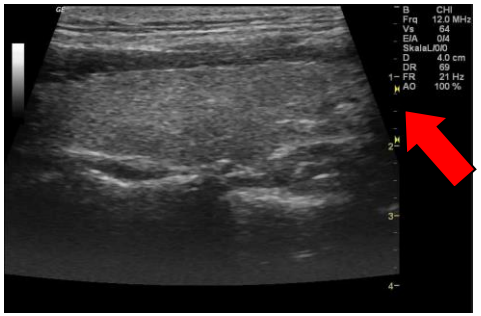

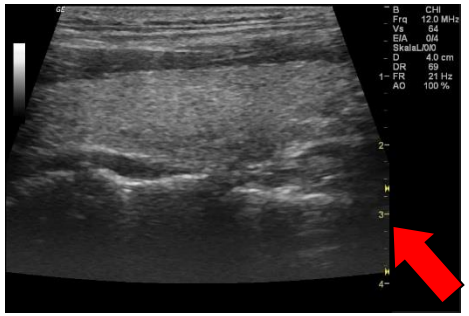

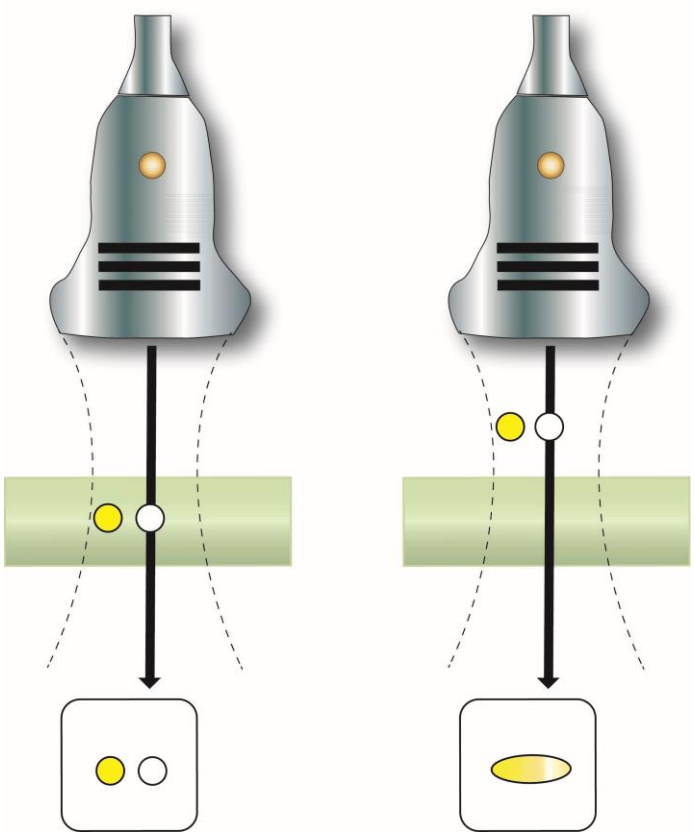

Aus: Zettinig, Buchinger, Gessl: Schilddrüsen Ultraschall Kursbuch. 1. Aufl. 2013

SCHILDDRÜSENPRAXIS JOSEFSTADT

Zettinig 2014

Post Processing

- Bearbeitung durch Änderung der Graustufenskala: TGC

- Kontrastverstärkung zwischen Weichteilen und Kalk/Knochen: Gain

Rückenlage, überstreckter Hals

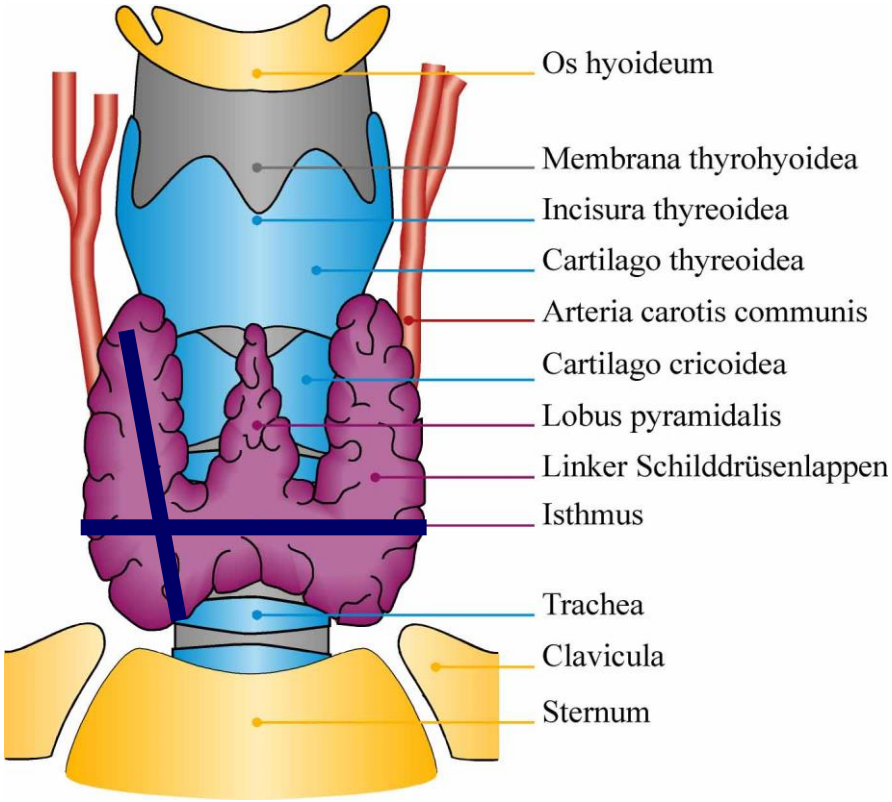

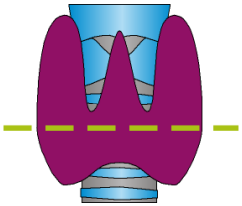

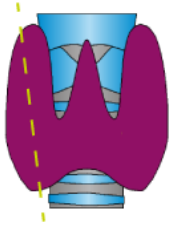

Aus: Zettinig, Buchinger: *Schilddrüse – kurz und bündig,* 3. Auflage 2014.

SCHILDDRÜSENPRAXIS JOSEFSTADT

Zettinig 2014

Volumen

- Volumsberechnung eines Rotationsellipsoids
  - L x B x T x π/6 (=0.524)
- Formel nach Brunn
  - L x B x T x 0.476

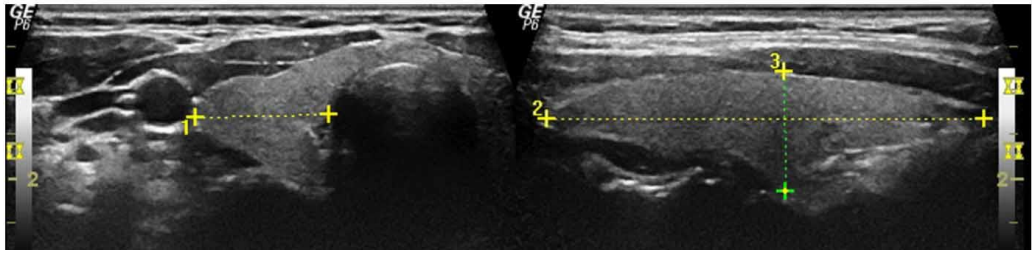

1	Re	Schilddrüse L	1.51 cm
2	Re	Schilddrüse H	4.95 cm
3	Re	Schilddrüse B	1.36 cm
	Re	Schilddr. Vol	4.87 ml

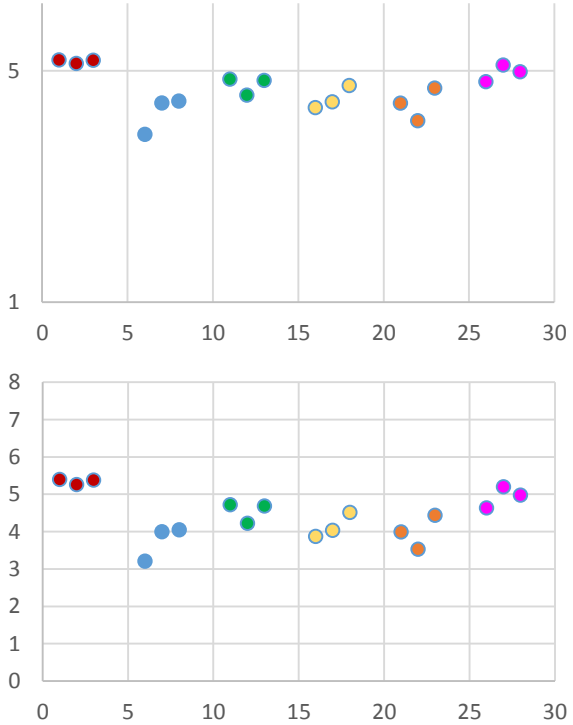

Zettinig 2014

SCHILDDRÜSENPRAXIS JOSEFSTADT

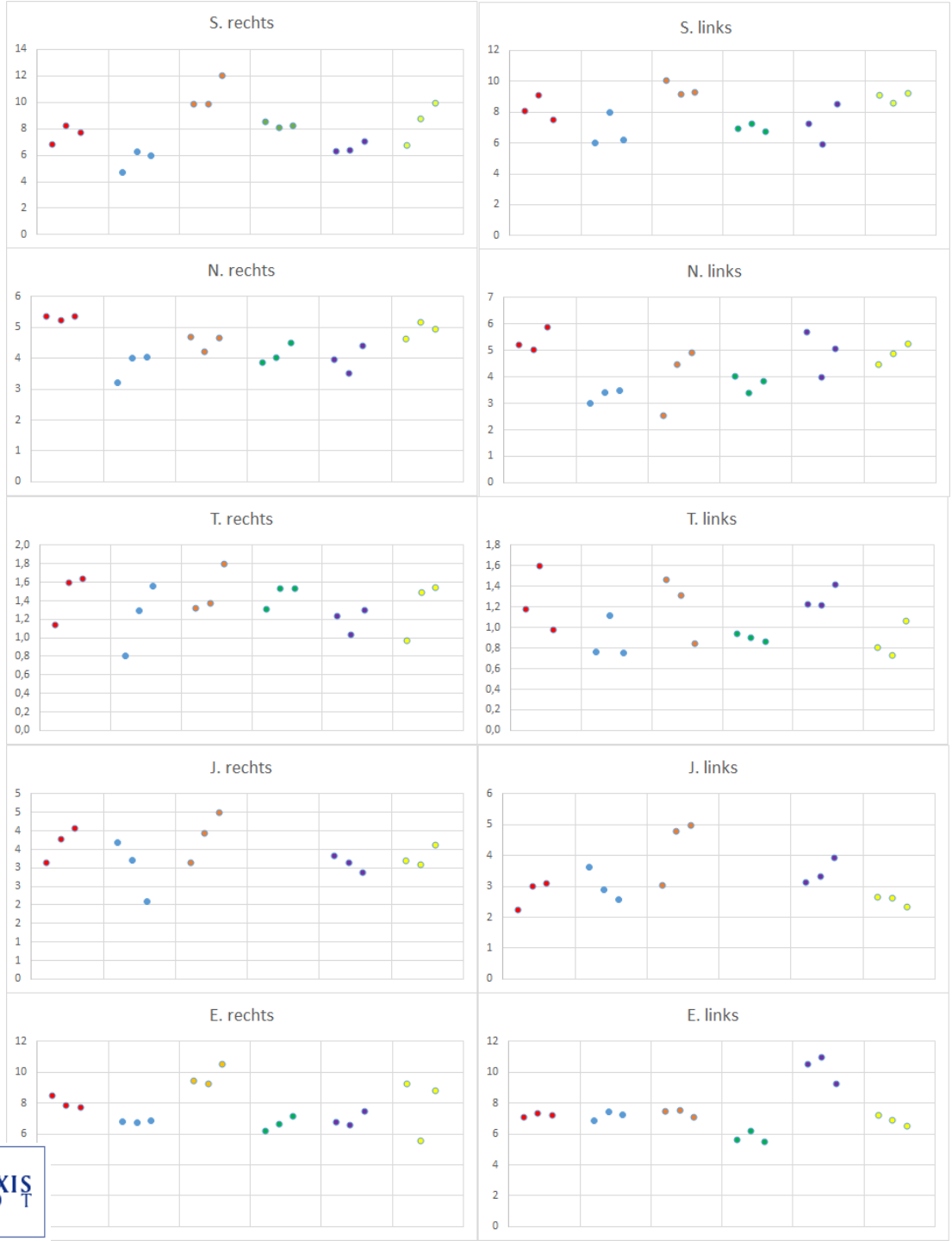

SCHILDDRÜSENPRAXIS
JOSEFSTADT

Zettinig 2014

Volumetrie der Schilddrüsenlappen mittels Real-time-Sonographie*[1]

J. Brunn, U. Block, G. Ruf, I. Bos, W. P. Kunze und P. C. Scriba

Klinik für Innere Medizin (Direktor: Prof. Dr. P. C. Scriba) und Institut für Pathologie (Direktor: Prof. Dr. A. Gropp) der Medizinischen Hochschule Lübeck

Im direkten Vergleich mit der durch Submersion ermittelten wahren Schilddrüsengröße wurde bei Leichen mit einem Real-time-Gerät ein Verfahren zur Volumenbestimmung durch sonographische Messungen erarbeitet. Länge mal Breite mal Dicke des Schilddrüsenlappens, multipliziert mit dem Faktor $\frac{\pi}{6}$, entsprechen einem Rotationsellipsoid, während sich bei Multiplikation mit dem optimierten Korrekturfaktor f = 0,479 das bestmögliche rechnerische Volumen des Lappens ergibt. Die Richtigkeit dieser Bestimmung ist definitionsgemäß 100%; der durchschnittliche Fehler der Methode beträgt 16%. Die Messungen sind einfach durchzuführen und verlangen keinerlei Zusatzeinrichtungen für Planimetrie oder Rechneroperationen. Die Volumetrie der Schilddrüse ist vor allem zur Therapiebeurteilung und zur Berechnung der Dosis bei einer Radiojodtherapie erforderlich.

Volumetric analysis of thyroid lobes by real-time ultrasound

Thyroid volume as measured by real-time ultrasound

Der Nachweis einer Schilddrüsenvergrößerung erfolgt zuerst durch Palpation und Inspektion. Für epidemiologische Zwecke wird nach der Definition der Weltgesund-

Ultraschalldiagnostik der Schilddrüse

R. Gutekunst, W. Becker, R. Hehrmann, Th. Olbricht und P. Pfannenstiel

Klinik für Innere Medizin der Universität Lübeck, Abteilung für Nuklearmedizin der Universität Würzburg, Medizinische Klinik des Diakonissenkrankenhauses Stuttgart, Zentrum Innere Medizin der Universität Essen und Deutsche Klinik für Diagnostik, Wiesbaden

Am Anfang jeder Schilddrüsendiagnostik steht die sorgfältige Anamnese und körperliche Untersuchung. Als ungefährliche (22), beliebig oft wiederholbare und zeitsparende Methode mit hoher Aussagekraft bezüglich morphologischer Organveränderungen stellt die Schilddrüsensonographie eine wichtige Ergänzung der klinischen Untersuchung dar. Sie ist bei der Erstuntersuchung eines Patienten mit Verdacht auf eine Schilddrüsenkrankheit ebenso wie bei Verlaufsuntersuchungen unerläßlich (25).

Mit der Sonographie lassen sich unabhängig vom Funktionszustand oder von thyreotropen Substanzen die Topographie der Schilddrüse in allen drei Raumebenen (damit auch das Volumen) und morphologische Veränderungen erfassen. In Verbindung mit der Anamnese und körperlichen Untersuchung ermöglicht die Sonographie oft schon endgültige Diagnosen (11, 15, 18, 19, 21).

Apparative Voraussetzungen

Jedes moderne Sonographiegerät, Sektor- oder Linearscanner, eignet sich zur Schilddrüsensonographie. Für eine ausreichende Auflösung ist ein Schallkopf mit einer Frequenz von 5 bis 7,5 MHz Voraussetzung. Beim Einsatz niedrigerer Sendefrequenzen bleibt die Schilddrüse zwar erkennbar, jedoch lassen sich feinstrukturelle Veränderungen nicht ausreichend beurteilen. Bei der Verwendung von Linearschallköpfen eignen sich insbesondere 6–8 cm lange Schallköpfe, da die Schilddrüsenlappen häufig über 5 cm lang sind. Mit kürzeren Schallköpfen muß die Länge zusammengesetzt werden, was zu Ungenauigkeiten führen kann. Soll nur die Größe der Schilddrüse bestimmt werden, kann man sich mit längeren Schallköpfen niedrigerer Frequenz oder Sektorschallköpfen behelfen.

Für eine bessere Ankoppelung des Schallkopfes bei unregelmäßigen Halskonturen empfiehlt sich die Verwendung einer Wasservorlaufstrecke oder eines Kunststoffkissens (11, 13, 15, 18, 19).

Untersuchungsgang

Die sonographische Untersuchung der Schilddrüse gelingt am besten am liegenden Patienten. Der Hals sollte leicht (nicht maximal) überstreckt werden. Der Schallkopf wird in horizontaler Ebene oberhalb des Krikoids ohne zusätzlichen Druck aufgebracht und langsam paral-

Dtsch. med. Wschr. 113 (1988), 1109–1112
© 1988 Georg Thieme Verlag Stuttgart · New York

SCHILDDRÜSENPRAXIS JOSEFSTADT

Zettinig 2014

Inter- und Intra- Observer-Variation

- Brunn et al. 1981, Deutsch Med Wochenschr:
  Durchschnittlicher Fehler der Methode ist 16%

- Knudsen et al. 1999, Thyroid:
  2 Untersucher, 25 Erwachsene
  Interobserver
  Variationskoeffizient 6.6%

- Özgen et al. 1999, Eur J Endocrinol:
  3 Untersucher, 30 Kinder
  Intra-Observer-Variabilität 8.4 ± 6.7%
  Inter-Observer-Variabilität 13.3 ± 8.2%

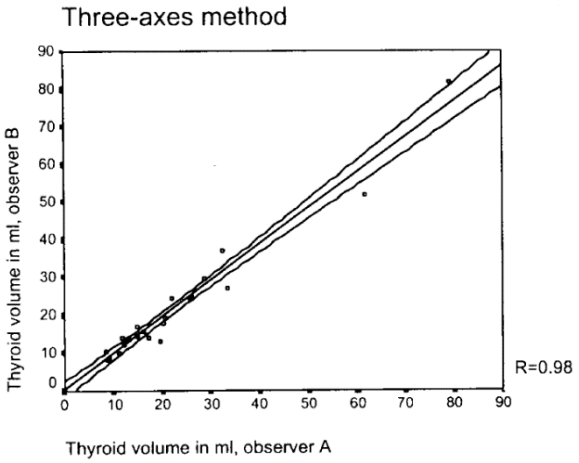

SCHILDDRÜSENPRAXIS
JOSEFSTADT

Zettinig 2014

THYROID
Volume 11, Number 6, 2001
Mary Ann Liebert, Inc.

Techniques in Thyroidology

The Use of Three-Dimensional Ultrasound for Thyroid Volumetry

S. Schlögl, E. Werner, M. Lassmann, J. Terekhova, S. Muffert, S. Seybold, and Chr. Reiners

Conventional two-dimensional (2-D) ultrasound is the standard method for the investigation of thyroid morphology. Volume calculations need model assumptions and are observer dependent. The present study performed with a commercially available three-dimensional (3-D) system Freescan added to a conventional ultrasound scanner compares the accuracy of conventional thyroid volumetry to several methods of 3-D volume determination. *In vitro* measurements were performed on thyroid phantoms with known volumes. The standard deviation of the normalized differences was 8.0% (3-D segmentation) and 10.5% (conventional). For the accuracy of volume determination in human thyroids we performed a postmortem study. The thyroid volume was calculated conventionally by the ellipsoid model and by two 3-D methods (segmentation and the newly developed multiplanar volume approximation). The reference volume was determined after resection by submersion. The standard deviation of the normalized differences was 26.9% for the conventional method, 9.7% for 3-D segmentation and 11.5% for the multiplanar volume approximation, showing significant better results for both 3-D methods and no significant difference between the 3-D methods. The 3-D system, therefore, achieves a better accuracy for thyroid volumetry than the conventional volumetry using planar images. In addition, the 3-D images are stored electronically and can be used for follow-up studies.

mersion. The standard deviation of the normalized differences was 26.9% for the conventional method, 9.7% for 3-D segmentation and 11.5% for the multiplanar volume approximation, showing significant better results for both 3-D methods and no significant difference between the 3-D methods. The 3-D system, therefore, achieves

SCHILDDRÜSENPRAXIS
JOSEFSTADT

Zettinig 2014

THYROID
Volume 15, Number 10, 2005
© Mary Ann Liebert, Inc.

Interobserver Variation for Ultrasound Determination of Thyroid Nodule Volumes

V.F.H. Brauer,[1] P. Eder,[1] K. Miehle,[1] T.D. Wiesner,[1] H. Hasenclever,[2] and R. Paschke[1]

Thyroid ultrasound is used in the routine clinical assessment and the follow-up of thyroid disorders. The follow-up of patients with thyroid nodules is mostly based on thyroid nodule volume determinations performed by different observers. However, for the judgment of treatment effects there is uncertainty about the interobserver variation of thyroid nodule volume measurements by ultrasound because there are no prospective blinded studies available comparing the interobserver variation in thyroid nodule volume measurement. The aim of our study was therefore to determine the variation of thyroid nodule volume determinations for different observers. We conducted a prospective blinded trial. Our study population consisted of 42 probands (8 men, 34 women) with an uniform distribution of thyroid nodule sizes (25 uninodular and 17 multinodular thyroid glands). We compared the results of 3 ultrasonographers with certified experience in thyroid ultrasound. The interobserver variation for the determination of thyroid nodule volume ($n = 38$) was 48.96% for the ellipsoid method and 48.64% for the planimetric method. The interobserver variation for determining thyroid volume ($n = 40$) was 23.69% for the ellipsoid method and 17.82% for the planimetric method. A regression analysis revealed that the probability for the identification of the same nodule in nodular thyroids by all sonographers is 90%, if the nodule is at least 15mm in greatest diameter. Future investigations should not describe changes in nodule volume less than 50% as therapy effects because only volume changes of at least 49% or more can be interpreted as nodule shrinkage or growth. Reporting of nodule volume modification 50% or more and lack of information for ultrasound procedures introduce a bias in studies evaluating the effects of nodule treatments. The clinical interpretation of a shrinking/growing thyroid nodule based on volume determinations by ultrasound is not well established because it is difficult to reproduce a two-dimensional image plane for follow-up studies.

SCHILDDRÜSENPRAXIS
JOSEFSTADT

Zettinig 2014

Brauer et al., Thyroid 2005: Drei Untersucher, 40 Erwachsene

TABLE 1. INTEROBSERVER VARIATION FOR THE DETERMINATION OF THE THYROID VOLUME BY THE ELLIPSOID METHOD AND BY THE PLANIMETRIC METHOD

	Interobserver variation by the ellipsoid method	*Interobserver variation by the planimetric method*
Left lobe	27.73 (22.98, 32.65)	28.12 (23.24, 33.18)
Right lobe	35.63 (29.38, 42.17)	32.05 (26.42, 37.92)
Total thyroid volume	23.69 (19.69, 27.82)	17.82 (14.83, 20.88)

Thyroid volumes obtained by the ellipsoid method and by the planimetric method. Interobserver variations are given for each lobe and the total thyroid volume. Values for interobserver variation are percentages. Values in brackets denote the 95% confidence interval of the interobserver variation.

TABLE 2. INTEROBSERVER VARIATION OF SINGLE DIMENSIONS OF THYROID NODULES IN COMPARISON TO NODULE VOLUME VARIATION

	Interobserver variation
Nodule volume	48.96 (39.83, 58.67)
Mediolateral diameter	21.21 (17.56, 24.96)
Anteroposterior diameter	20.99 (17.38, 24.70)
Craniocaudal diameter	19.89 (16.48, 23.38)

Dimensions obtained by using the ellipsoid method. Interobserver variations are given for each single dimension and for the total thyroid nodule volume. Values for interobserver variation are percentages. Values in brackets denote the 95% confidence interval of the interobserver variation.

SCHILDDRÜSENPRAXIS JOSEFSTADT

Zettinig 2014

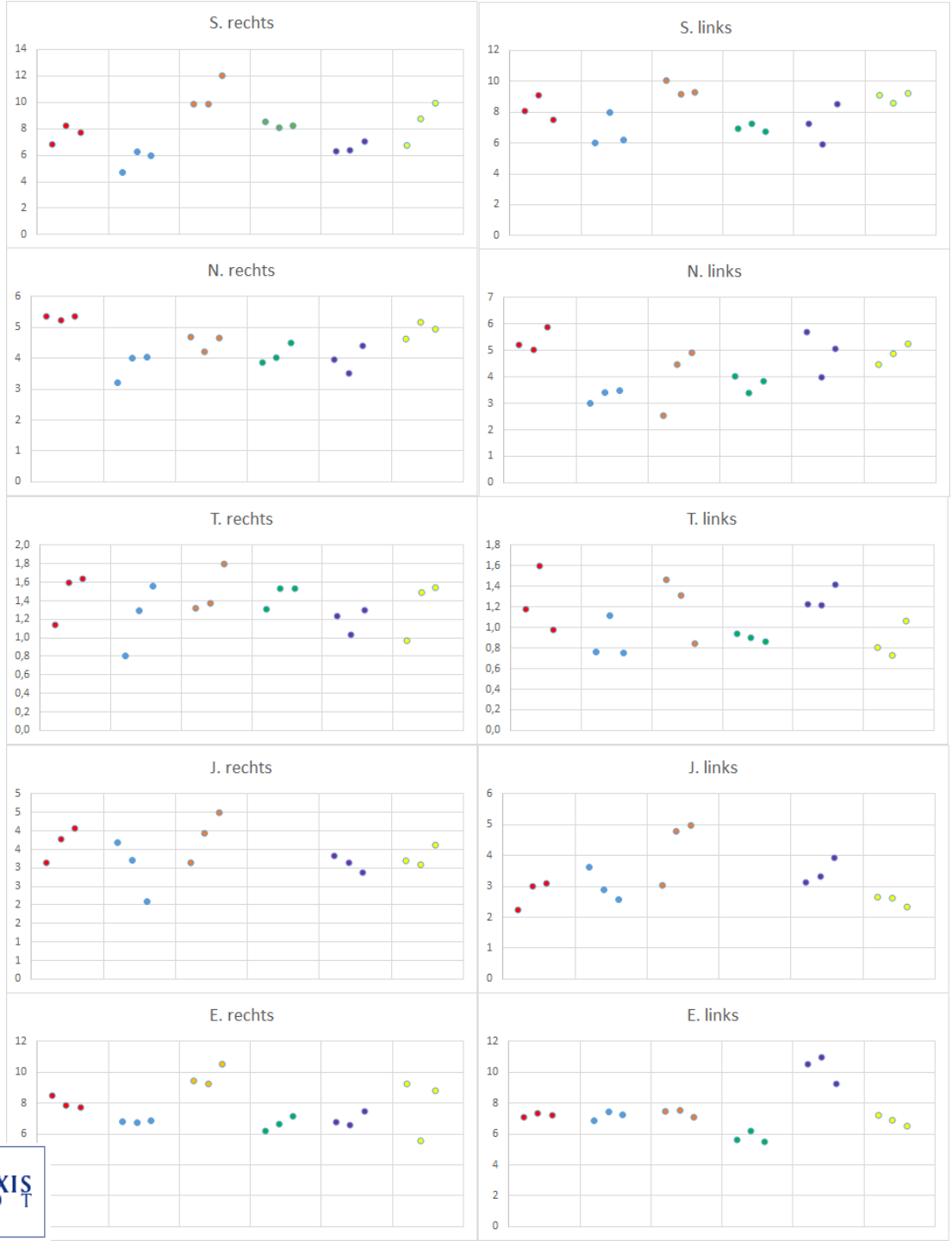

SCHILDDRÜSENPRAXIS
JOSEFSTADT

Zettinig 2014

Echogenität

- Referenzregion: M. sternocleidomastoideus
- Vermehrte Streuung durch mikrofollikuläre Strukturen
- Lymphozyten, Entzündungszellen

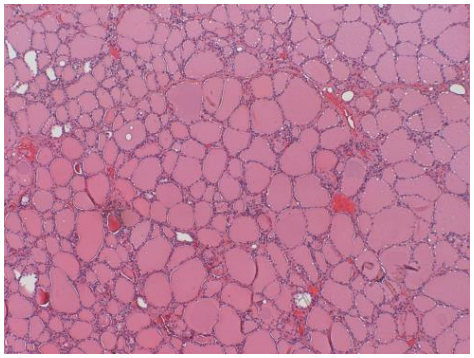

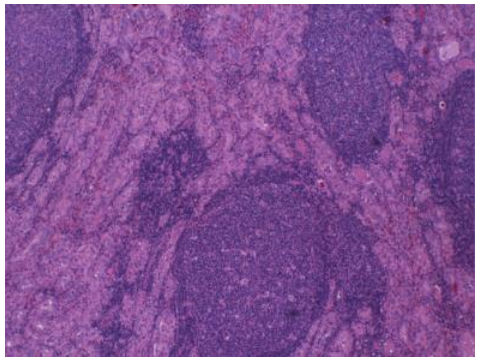

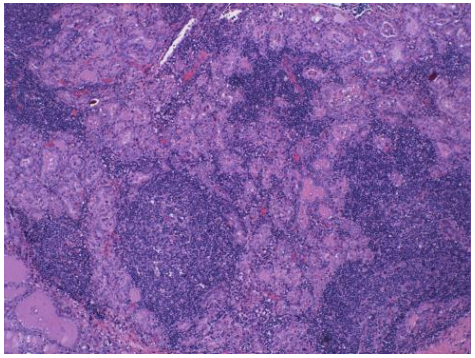

SCHILDDRÜSENPRAXIS JOSEFSTADT

Zettinig 2014

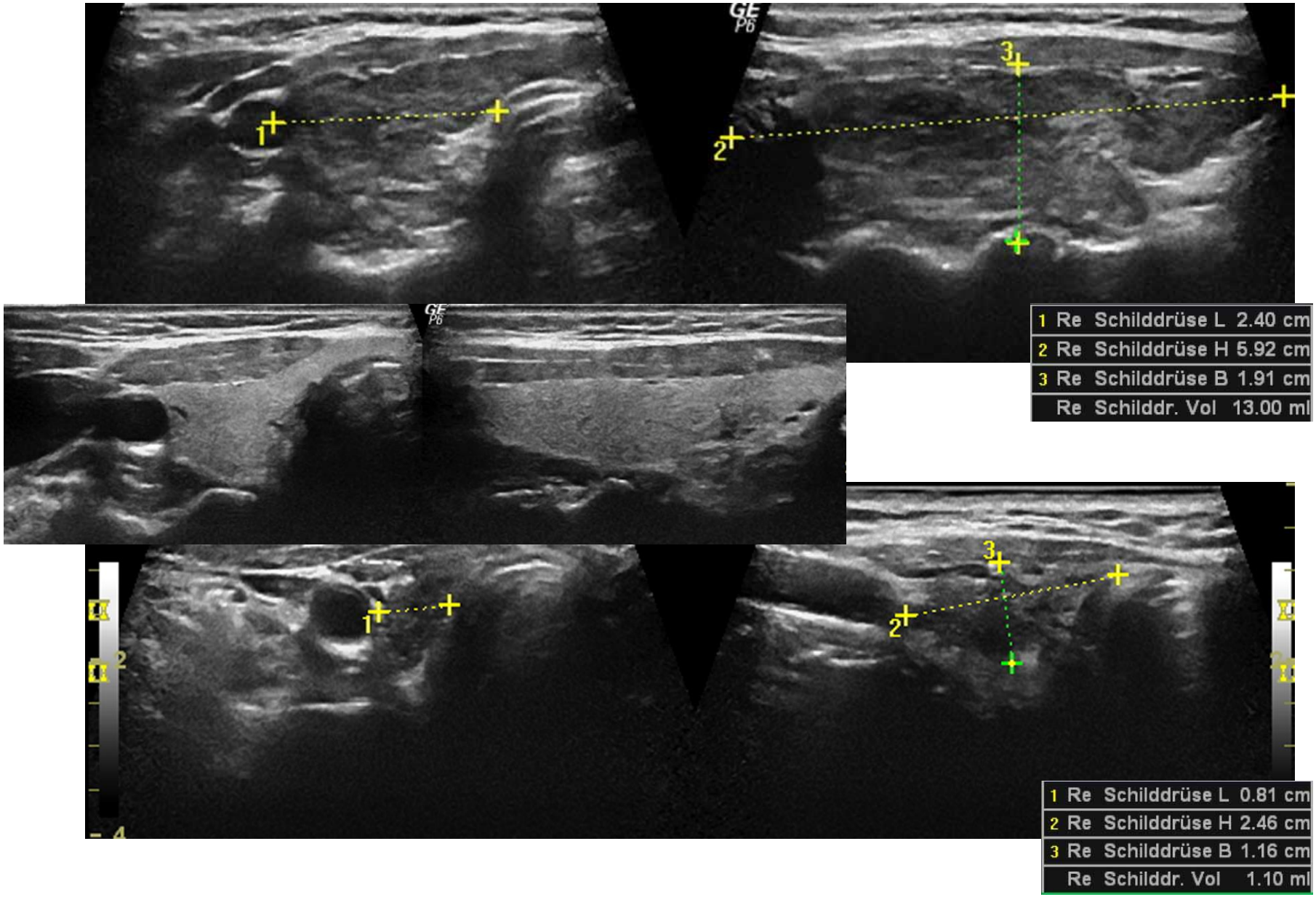

SCHILDDRÜSENPRAXIS
JOSEFSTADT

Zettinig 2014

Beurteilung der benachbarten Strukturen

- Lymphknoten
- Nebenschilddrüsen
- Trachea
- Ösophagus
- Gefäße

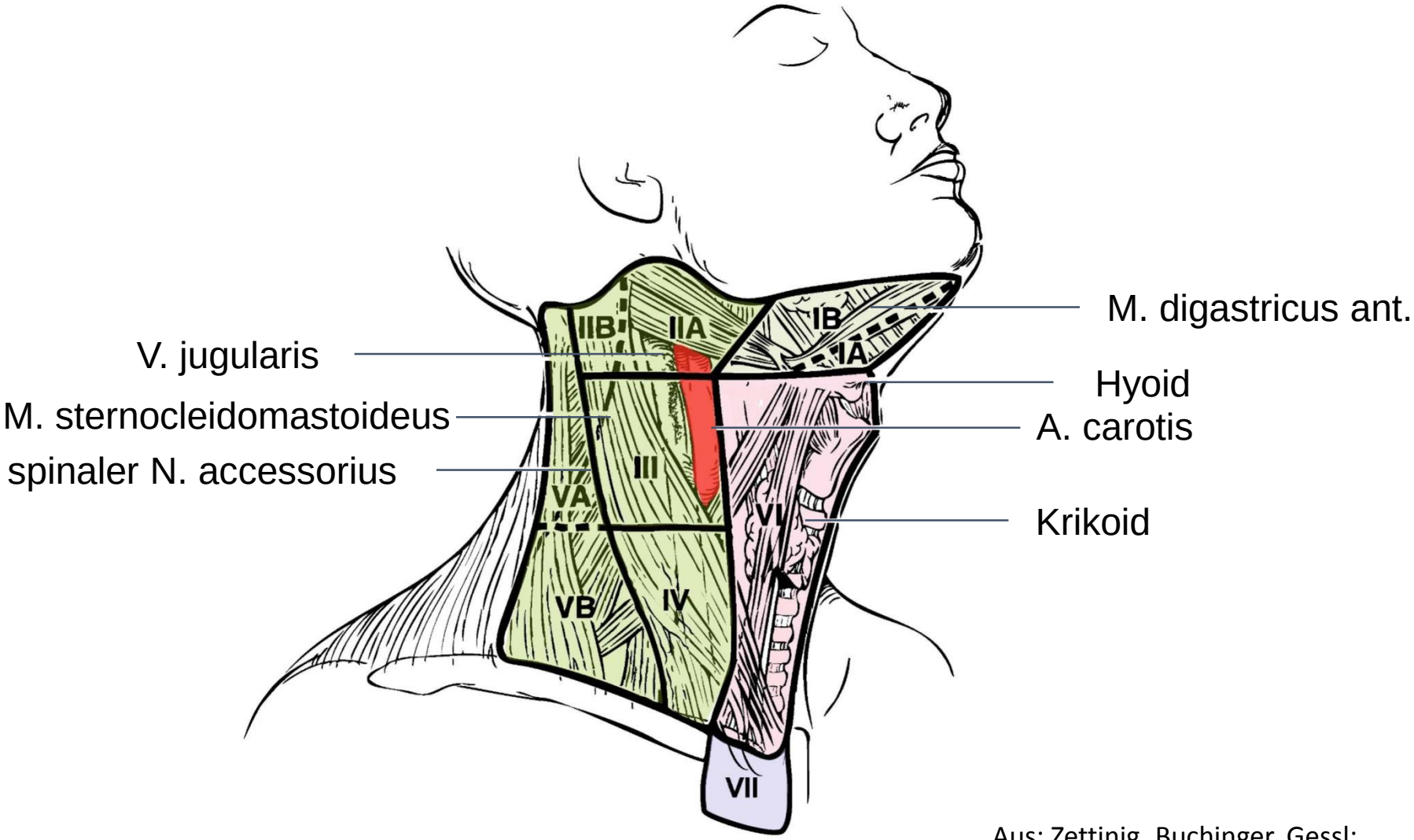

Aus: Zettinig, Buchinger, Gessl: Schilddrüsen Ultraschall Kursbuch. 1. Aufl. 2013

SCHILDDRÜSENPRAXIS JOSEFSTADT

Zettinig 2014

Level I: Submentale und submandibuläre LK

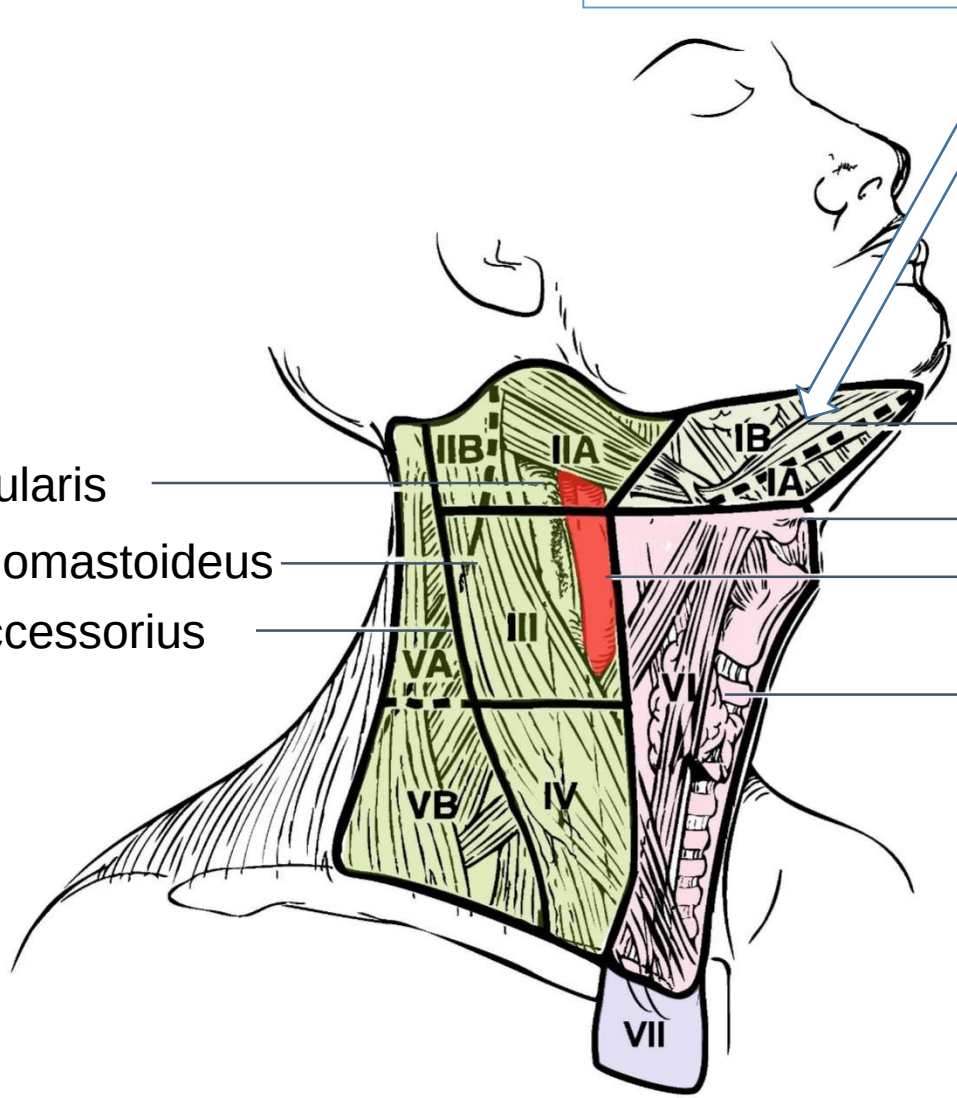

M. digastricus ant.

V. jugularis

Hyoid

M. sternocleidomastoideus

A. carotis

spinaler N. accessorius

Krikoid

Aus: Zettinig, Buchinger, Gessl: Schilddrüsen Ultraschall Kursbuch. 1. Aufl. 2013

SCHILDDRÜSENPRAXIS JOSEFSTADT

Zettinig 2014

Level II: Obere Jugularisgruppe

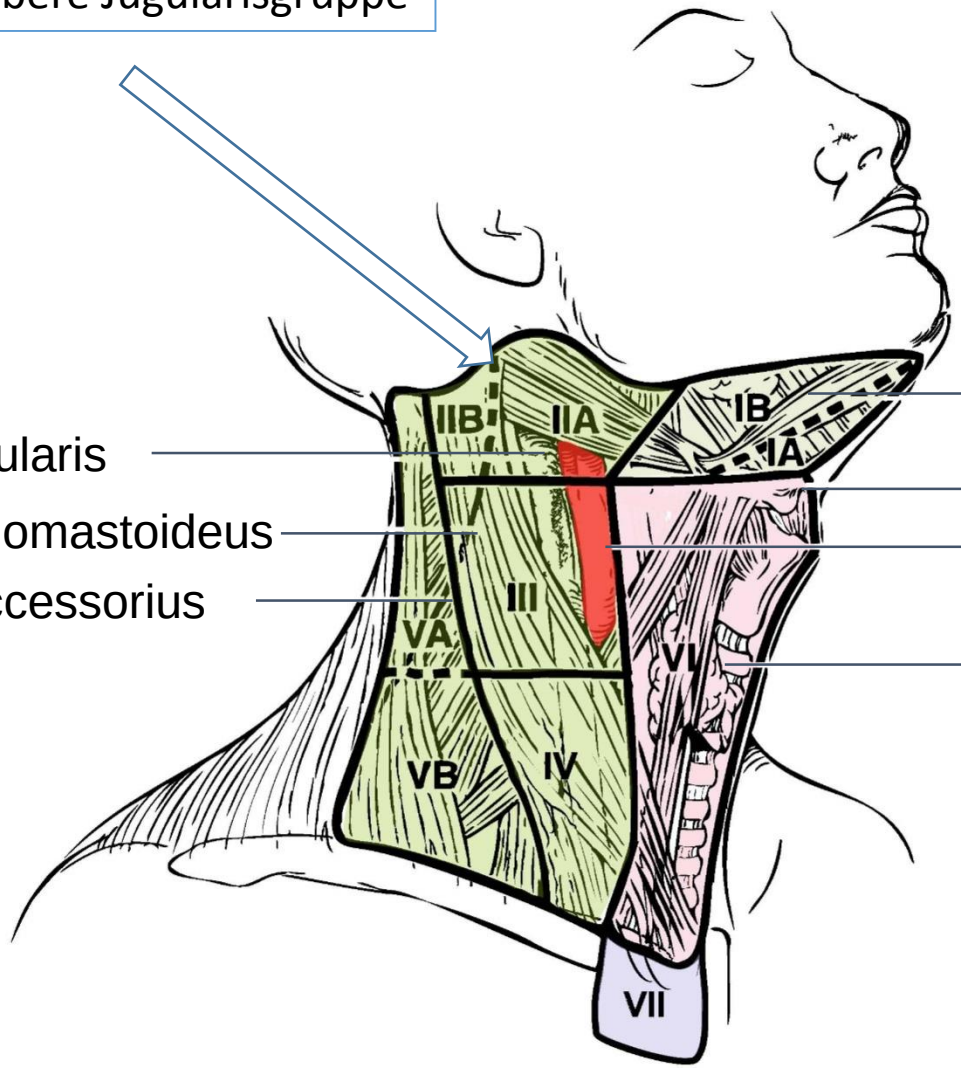

V. jugularis

M. sternocleidomastoideus

spinaler N. accessorius

M. digastricus ant.

Hyoid

A. carotis

Krikoid

Aus: Zettinig, Buchinger, Gessl: Schilddrüsen Ultraschall Kursbuch. 1. Aufl. 2013

SCHILDDRÜSENPRAXIS JOSEFSTADT

Zettinig 2014

Level III: Mittlere Jugularisgruppe

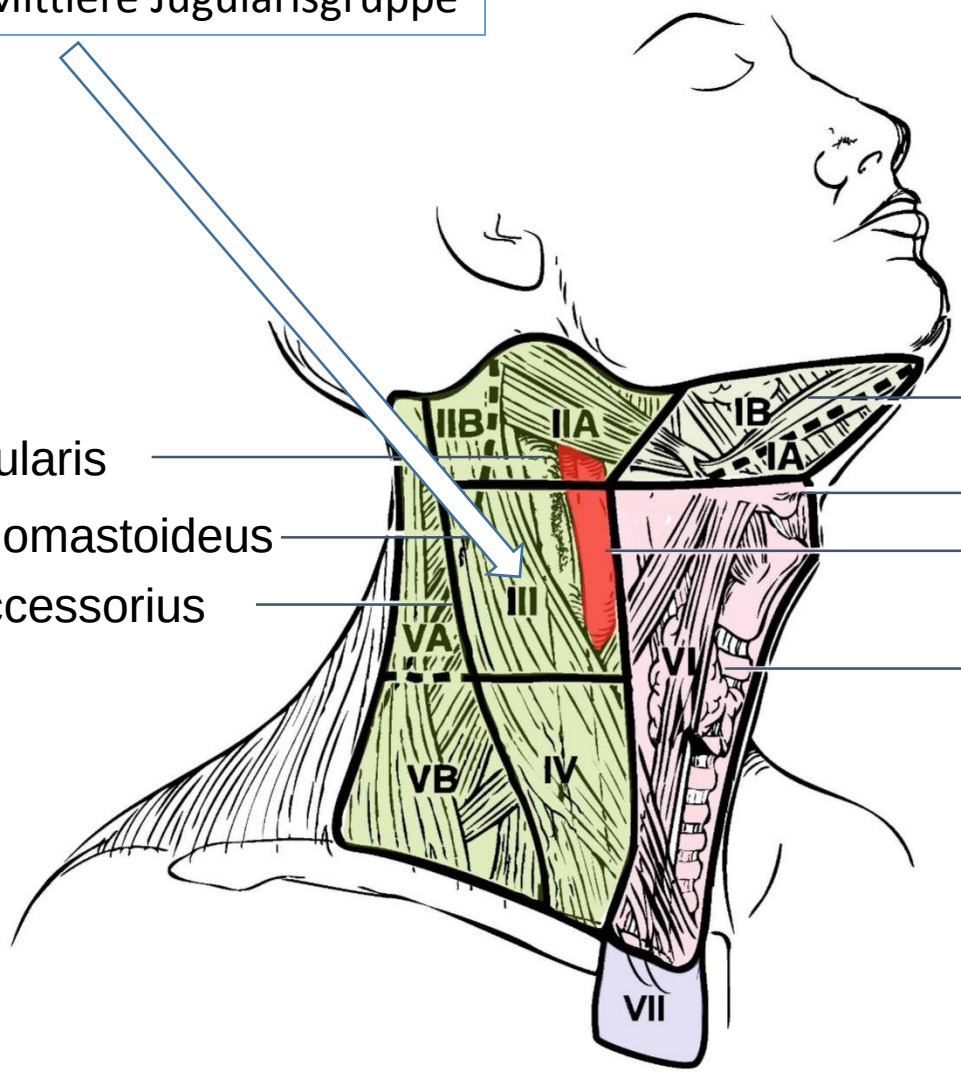

V. jugularis

M. sternocleidomastoideus

spinaler N. accessorius

M. digastricus ant.

Hyoid

A. carotis

Krikoid

Aus: Zettinig, Buchinger, Gessl: Schilddrüsen Ultraschall Kursbuch. 1. Aufl. 2013

SCHILDDRÜSENPRAXIS JOSEFSTADT

Zettinig 2014

IV: Untere Jugularisgruppe

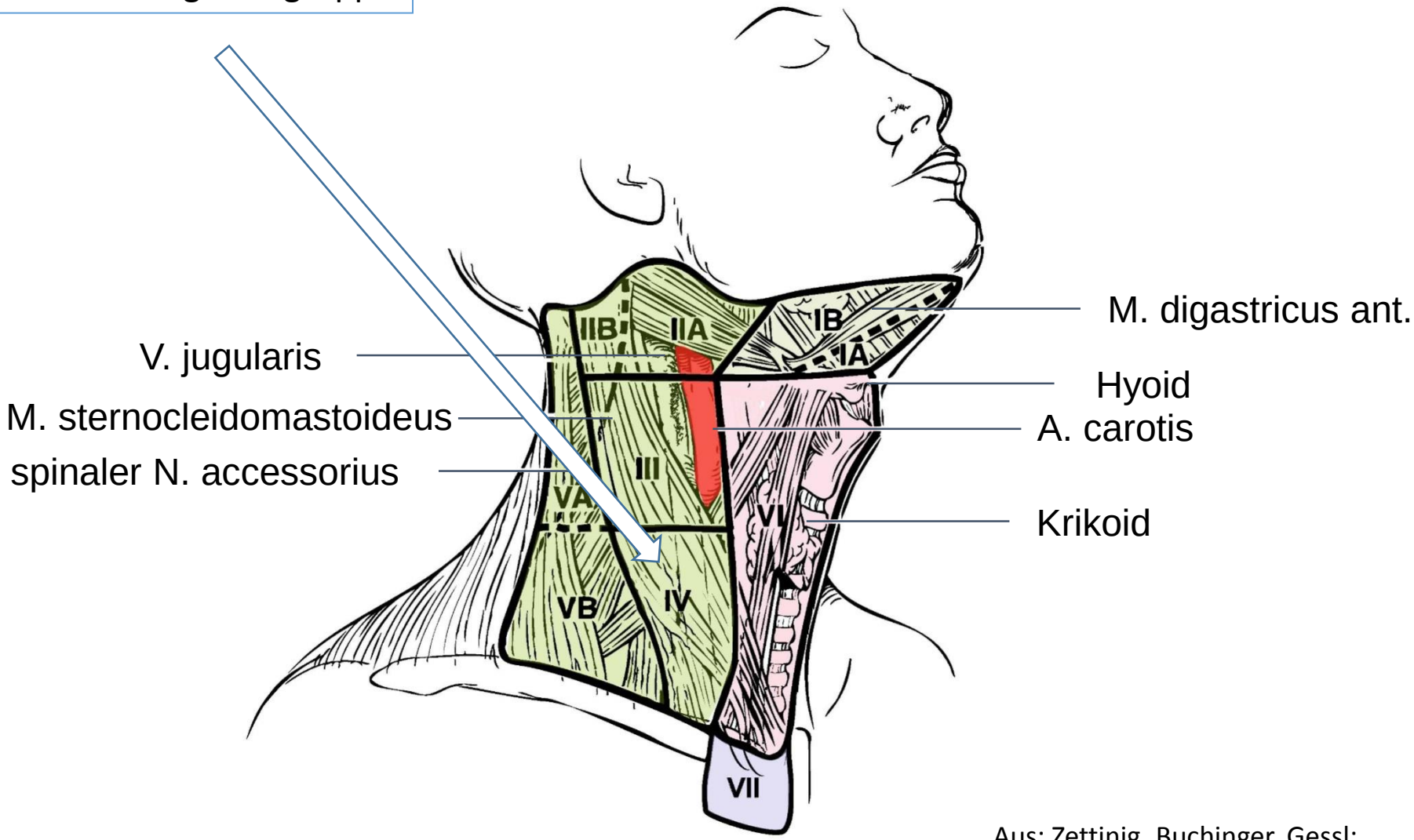

Aus: Zettinig, Buchinger, Gessl: Schilddrüsen Ultraschall Kursbuch. 1. Aufl. 2013

SCHILDDRÜSENPRAXIS JOSEFSTADT

Zettinig 2014

Level V: Acessoriusgruppe (posteriores Halsdreieck)

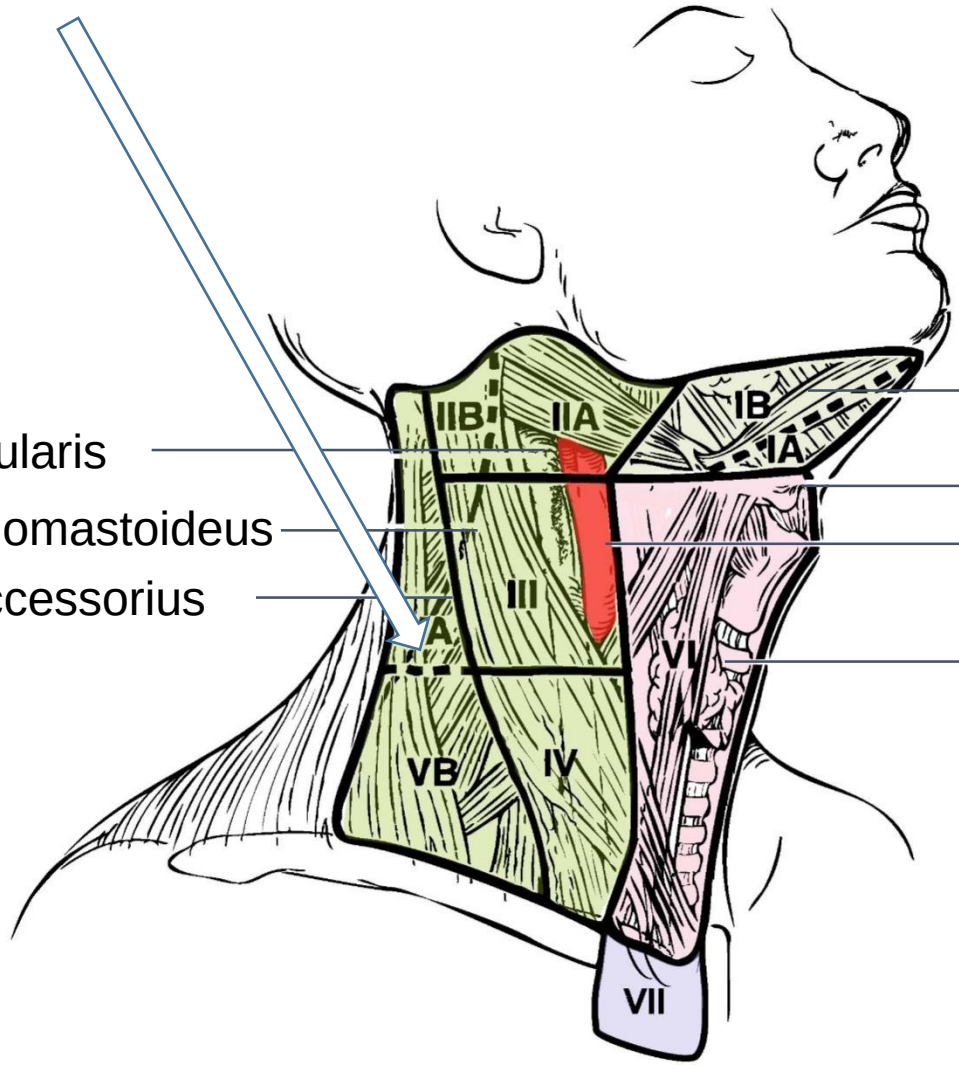

V. jugularis

M. sternocleidomastoideus

spinaler N. accessorius

M. digastricus ant.

Hyoid

A. carotis

Krikoid

Aus: Zettinig, Buchinger, Gessl: Schilddrüsen Ultraschall Kursbuch. 1. Aufl. 2013

SCHILDDRÜSENPRAXIS JOSEFSTADT

Zettinig 2014

Level VI: Zentrales Kompartment

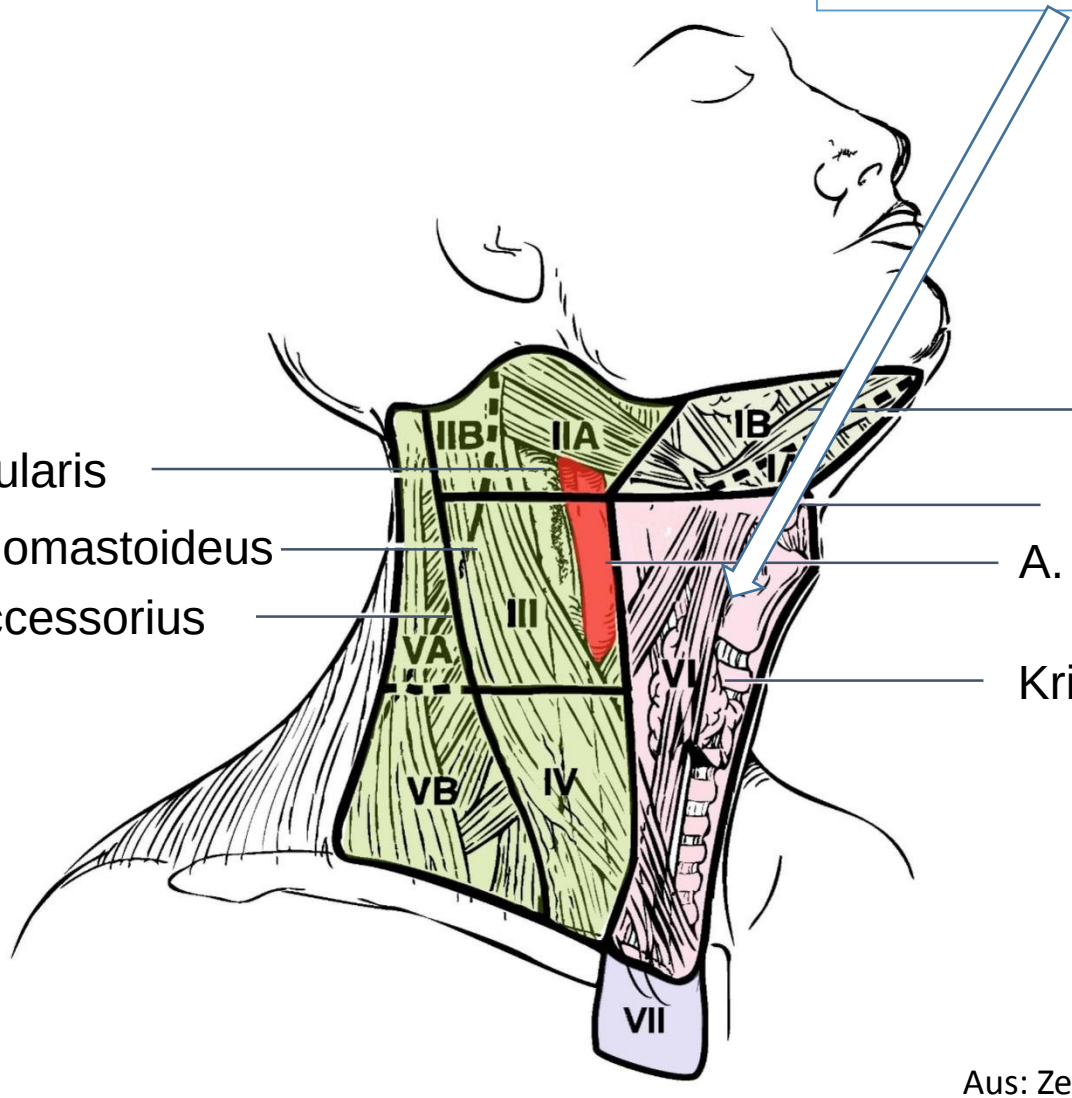

V. jugularis

M. sternocleidomastoideus

spinaler N. accessorius

M. digastricus ant.

Hyoid

A. carotis

Krikoid

Aus: Zettinig, Buchinger, Gessl: Schilddrüsen Ultraschall Kursbuch. 1. Aufl. 2013

SCHILDDRÜSENPRAXIS JOSEFSTADT

Zettinig 2014

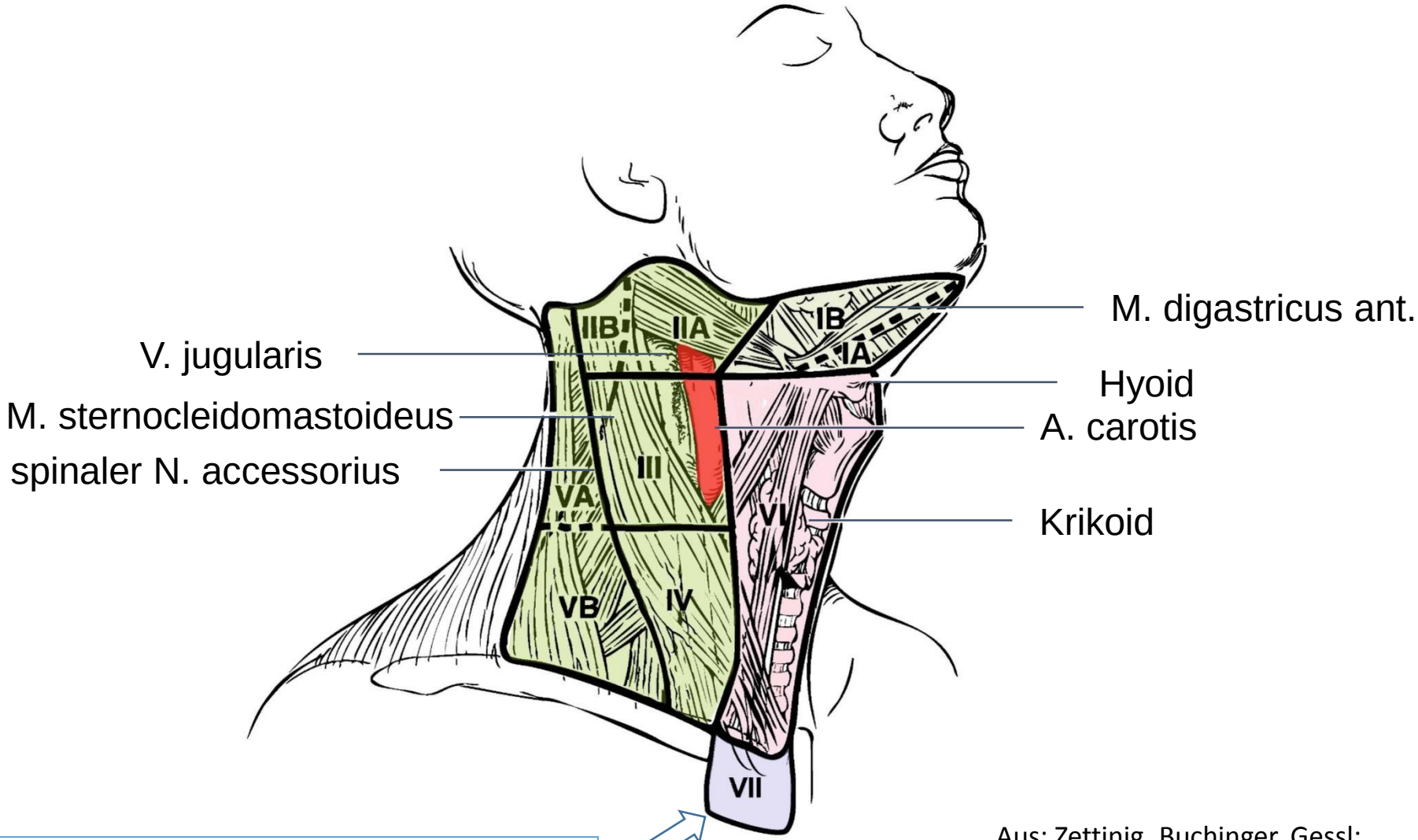

Level VII: Mediastinales Kompertment

Aus: Zettinig, Buchinger, Gessl: Schilddrüsen Ultraschall Kursbuch. 1. Aufl. 2013

SCHILDDRÜSENPRAXIS JOSEFSTADT

Zettinig 2014

Level	Kompartment	Chirurgie
VI	zentrales Kompartment	zentrale Halsdissektion
(I), II-V	laterales Kompartment	laterale Halsdissektion
VII	mediastinales Kompartment	mediastinale LK-Dissektion

SCHILDDRÜSENPRAXIS JOSEFSTADT

Zettinig 2014

Befund

- Schilddrüse normal groß / vergrößert / atroph
- Volumen rechts, Volumen links
- Lage und Formbesonderheiten
- Echostruktur
- Beschreibung von Lokalisation, Größe, Echogenität, Begrenzung und Durchblutung von Herdbefunden
- Beurteilung benachbarter Strukturen

SCHILDDRÜSENPRAXIS
JOSEFSTADT

ÖSTERREICHISCHE
SCHILDDRÜSENGESELLSCHAFT
AUSTRIAN THYROID ASSOCIATION

www.schilddruesengesellschaft.at

www.schilddruesenforum.at

Univ. Doz. Dr. Georg ZETTINIG
Facharzt für Nuklearmedizin
Arzt für Allgemeinmedizin
Laudongasse 12/8, 1080 Wien
Tel.: 01 403 29 20
termin@schilddruesenpraxis.at
www.schilddruesenpraxis.at