Chirurgie beim Schilddrüsenknoten
Rupert Prommegger

Sanatorium Kettenbrücke-CSK
Innsbruck

Waidhofen an der Ybbs 27.11.2015

Modern/Neu/Trend der letzten 10 Jahre

Hemi-oder Totale Thyroidektomie

Intraoperatives elektrisches Neuromonitoring

Minimal invasive Verfahren

Neue Versiegelungstechniken (Small Jaw-Ligasure, Focus)

Protektion/Autotransplantation von Nebenschilddrüsen

Genetische Untersuchung/prophylaktische OP beim medullären Schilddrüsenkarzinom (MTC)

Waidhofen an der Ybbs, 27.11.2015

Prommegger-Sanatorium Kettenbrücke CSK-IBK

Huber Steiner Schule

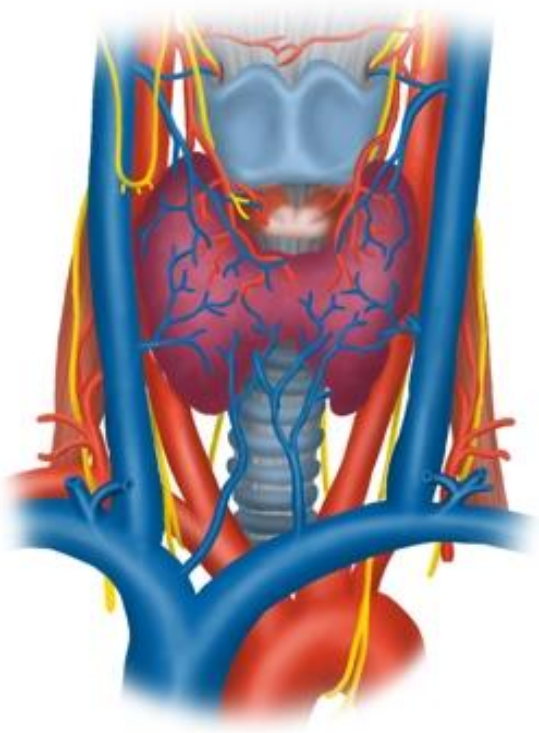

Waidhofen an der Ybbs, 27.11.2015

Vorteile der Totalen Thyroidektomie bei der gutartigen Struma

Standardisierte Operation

Bei SDCa keine Nachoperation

Vergessene Knoten

Keine Rezidive

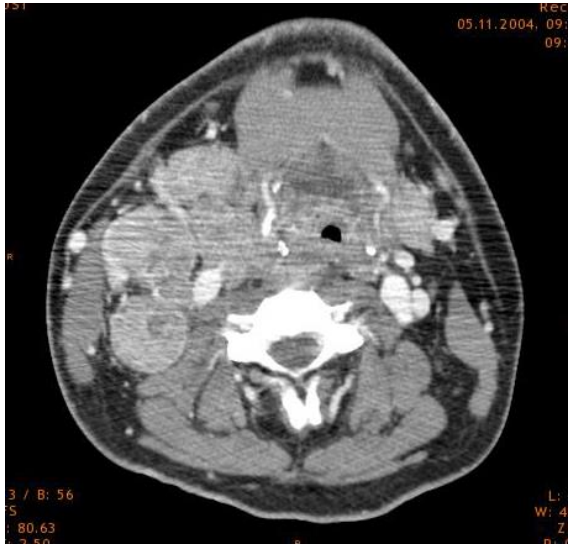

Waidhofen an der Ybbs, 27.11. 2015

Prommegger-Sanatorium Kettenbrücke CSK-IBK

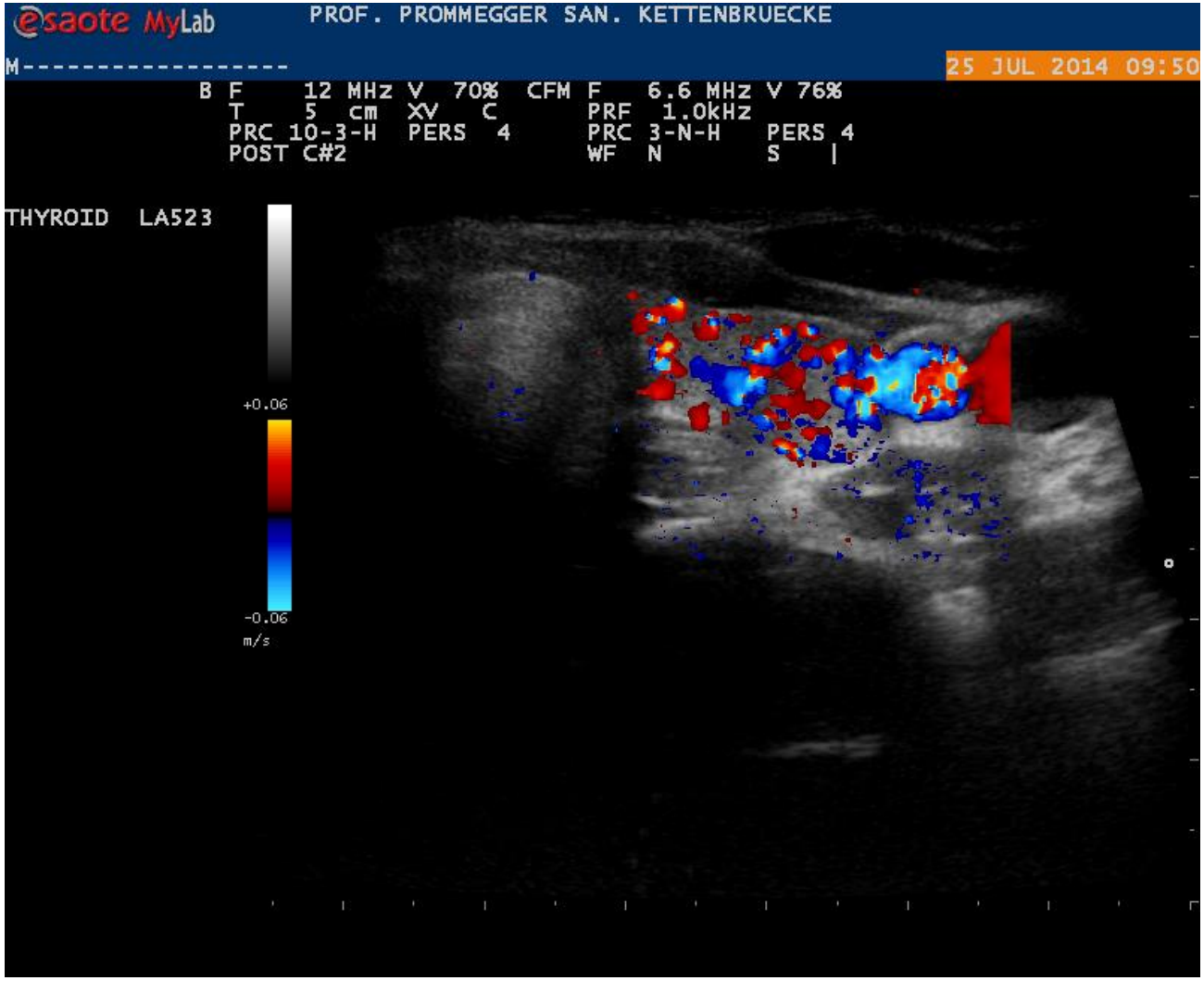

Waidhofen an der Ybbs, 27.11.2015

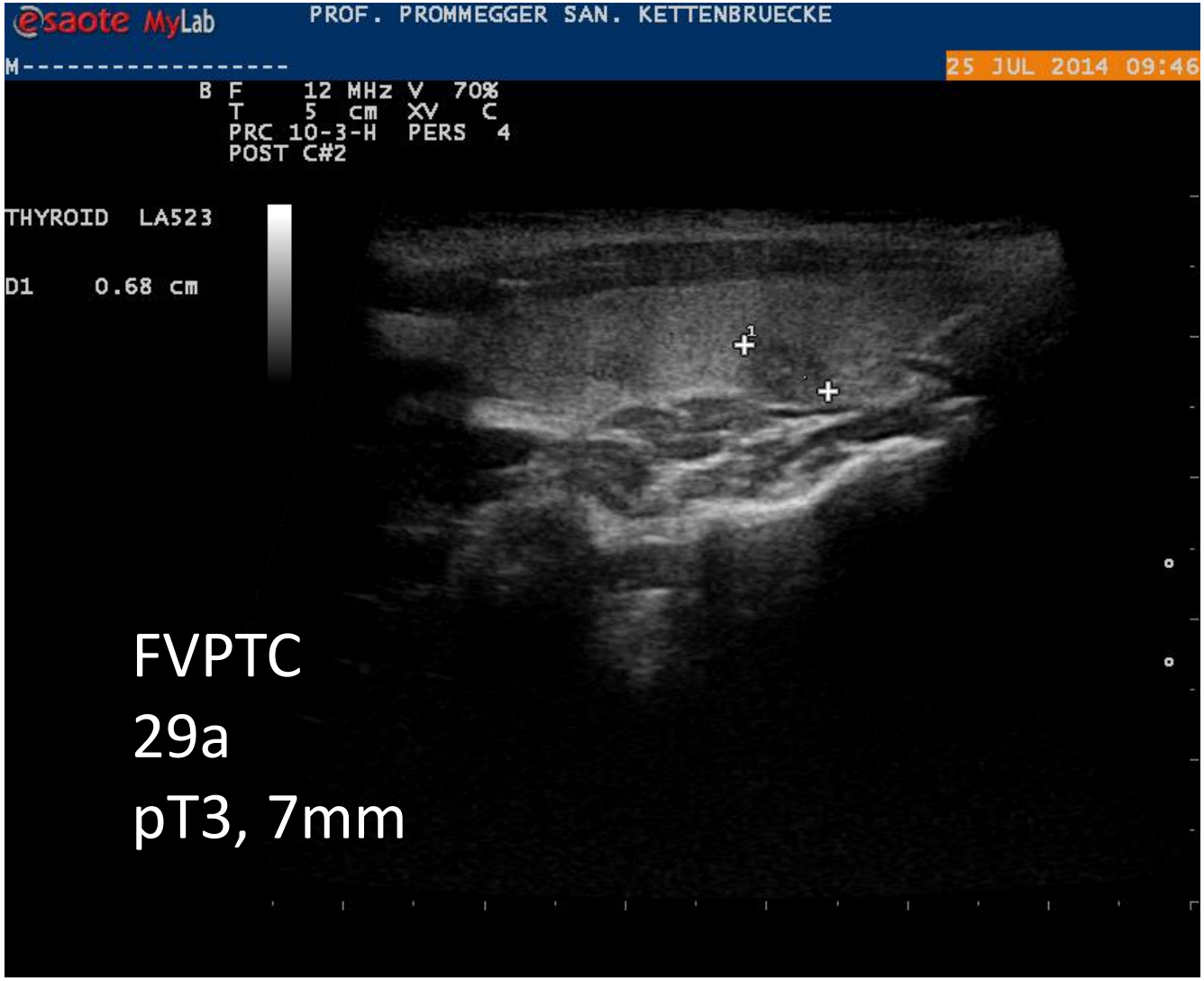
esaote MyLab
PROF. PROMMEGGER SAN. KETTENBRUECKE
M----------
25 JUL 2014 09:46
B F 12 MHz V 70%
T 5 cm XV C
PRC 10-3-H PERS 4
POST C#2
THYROID LA523
D1 0.68 cm
FVPTC
29a
pT3, 7mm

Prommegger-Sanatorium Kettenbrücke CSK-IBK

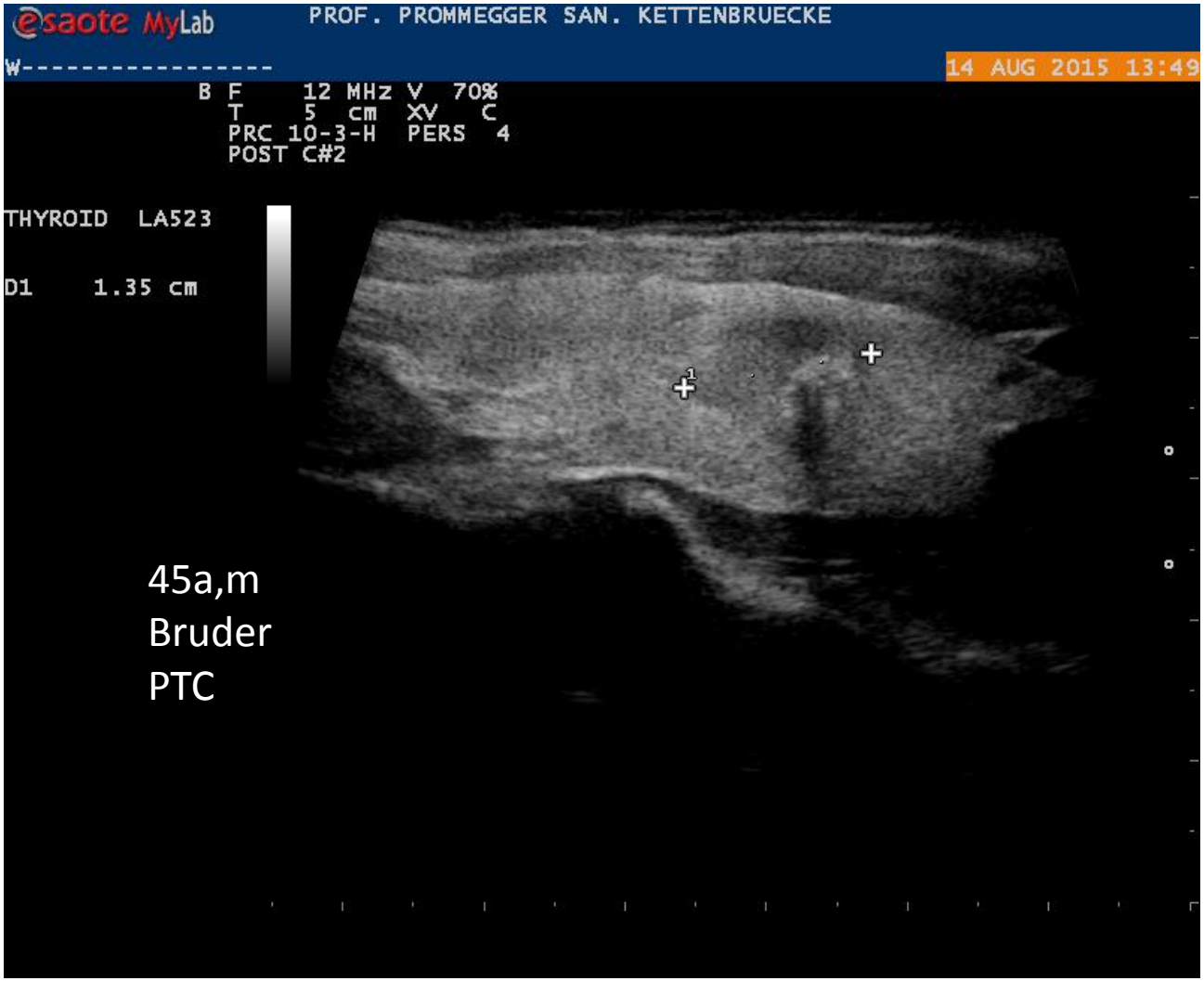

Waidhofen an der Ybbs

Klinische Diagnose:
Inhomogen, echoarm, suspekt (Mikrokalk), Bruder pap SD-Ca.

Befund:
Zytologisch mäßig zellreiche Ausstrichpräparate mit Blut und spärlich eingedicktem Kolloid im Hintergrund. Neben großen, flächigen ausgebreiteten Zellverbänden finden sich vereinzelt teils angedeutet papillär, teils flächig ausgebreitete Zellverbände mit deutlicher Zellüberlagerung. Die Zellen sind verplumpt, mit vergrößerten Kernen, die Kernmembraneindellungen und ein etwas vergröbertes, aufgehelltes Kernchromatin mit deutlichen Nukleolen aufweisen.

Befundergebnis

Diagnose:
Beurteilbar, ein papilläres Schilddrüsenkarzinom kann nicht ausgeschlossen werden, histologische Abklärung empfohlen.
Lokalisation: links lateral
Dignitätsgruppe B2
Gruppe V nach Bethesda
Dignitätsgruppen:
0 – nicht beurteilbar
A – gutartig
B – unklarer Befund – Malignität nicht auszuschließen, weitere Abkärung empfohlen.
C – hochgradiger Malignitätsverdacht

Klinische Diagnose:
Inhomogen, echoarm, suspekt (Mikrokalk), Bruder pap SD-Ca.

Befund:
Zytologisch mäßig zellreiche Ausstrichpräparate mit Blut und spärlich eingedicktem Kolloid im Hintergrund. Neben großen, flächigen ausgebreiteten Zellverbänden finden sich vereinzelt teils angedeutet papillär, teils flächig ausgebreitete Zellverbände mit deutlicher Zellüberlagerung. Die Zellen sind verplumpt, mit vergrößerten Kernen, die Kernmembraneindellungen und ein etwas vergröbertes, aufgehelltes Kernchromatin mit deutlichen Nukleolen aufweisen.

Befundergebnis

Diagnose:
Beurteilbar, ein papilläres Schilddrüsenkarzinom kann nicht ausgeschlossen werden, histologische Abklärung empfohlen.
Lokalisation: links lateral
Dignitätsgruppe: B2
Gruppe V nach Bethesda
Dignitätsgruppen:
0 – nicht beurteilbar
A – gutartig
B – unklarer Befund – Malignität nicht auszuschließen, weitere Abkärung empfohlen.
C – hochgradiger Malignitätsverdacht

Lokale Klassifikation und Bethesda 09

0: Nicht beurteilbar	→	I. Non diagnostic or Unsatisfactory
A: Kein Hinweis für Malignität (benign)	→	II. Benign
B: Unklar		
– B0: AUS/FLUS	→	III. AUS/FLUS
– B1: Follikuläre Neoplasie	→	IV. FN/ V.a. FN
– B2: „ein PTC kann nicht ausgeschlossen werden / V.a.“	→	V. Suspicious for Malignancy
C: Maligne	→	VI. Malignant

Table 2
The Bethesda System for Reporting Thyroid Cytopathology: Implied Risk of Malignancy and Recommended Clinical Management

Diagnostic Category	Risk of Malignancy (%)	Usual Management[†]
Nondiagnostic or Unsatisfactory	1-4	Repeat FNA with ultrasound guidance
Benign	0-3	Clinical follow-up
Atypia of Undetermined Significance or Follicular Lesion of Undetermined Significance	~5-15[‡]	Repeat FNA
Follicular Neoplasm or Suspicious for a Follicular Neoplasm	15-30	Surgical lobectomy
Suspicious for Malignancy	60-75	Near-total thyroidectomy or surgical lobectomy[§]
Malignant	97-99	Near-total thyroidectomy[§]

FNA, fine-needle aspiration.
[*] Adapted with permission from Ali and Cibas.[3]
[†] Actual management may depend on other factors (eg, clinical, sonographic) besides the FNA interpretation.
[‡] Estimate extrapolated from histopathologic data from patients with "repeated atypicals."
[§] In the case of "Suspicious for metastatic tumor" or a "Malignant" interpretation indicating metastatic tumor rather than a primary thyroid malignancy, surgery may not be indicated.

Prommegger-Sanatorium Kettenbrücke CSK-IBK

Hemithyroidektomie

Waidhofen an der Ybbs, 27.11.2015

Prommegger-Sanatorium Kettenbrücke CSK-IBK

Hemithyroidektomie und ipsilaterale zentrale LK- Dissektion

Waidhofen an der Ybbs, 27.11.2015

Prommegger-Sanatorium Kettenbrücke CSK-IBK

+ Schnellschnitt

Hemithyroidektomie und ipsilaterale zentrale LK- Dissektion

Waidhofen an der Ybbs, 27.10.2015

im SS Karzinom!

Totale Thyroidektomie

idhofen an der Ybbs, 27.11.20

im SS Karzinom!

Totale Thyroidektomie

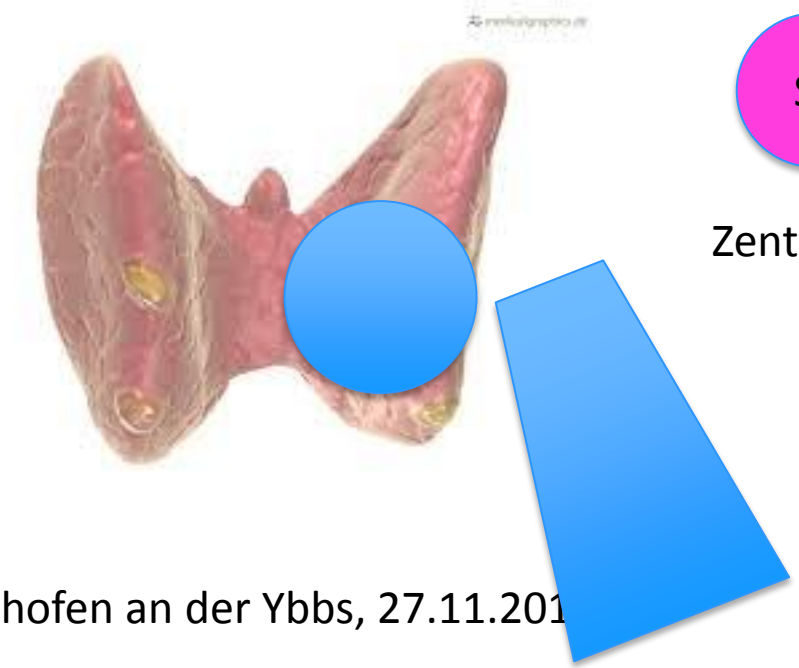

SS

Zentral juguläre Lk

Waidhofen an der Ybbs, 27.11.201

Falls zentral jug LK pos: systematisch lat. Kompartiment dissezieren!

SS

Waidhofen an der Ybbs, 27.11.20.

Histo:

12mm PTC, multifokal, N1a (4/18), L1, V0, Pn1, Mx, R0

BRAF: negativ

RJ unter Thyrogen

Prommegger-Sanatorium Kettenbrücke CSK-IBK

16mm kalter Knoten, re basal
FNP: AUS/FLUS/B0 (5-15%)
Molekularcytologie: BRAF pos (80-90%)

OP am 26.11: HT re und CLND

<u>Schnellschnitt:</u>
kein eindeutiges PTC, LK nicht tumorbefallen!

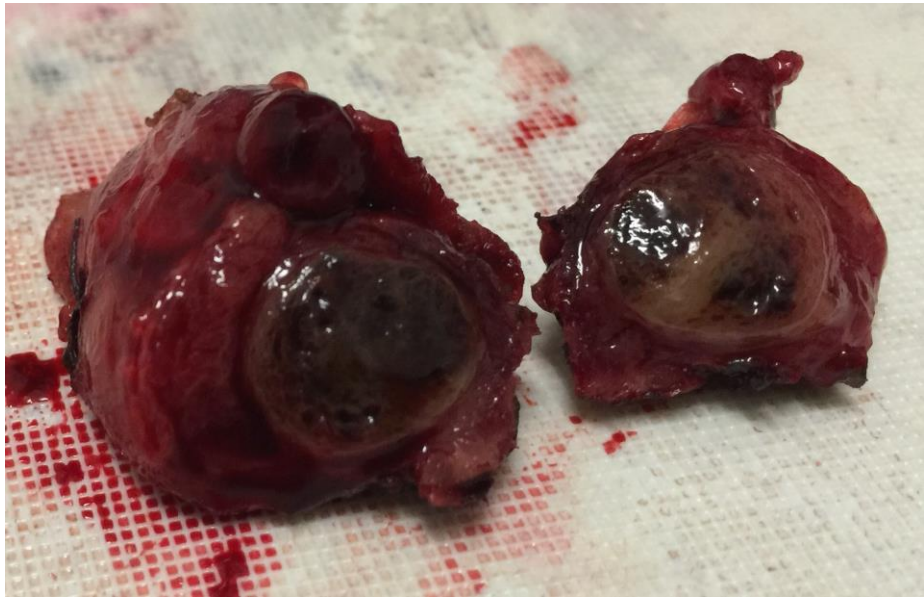

Prommegger-Sanatorium Kettenbrücke CSK-IBK

16mm kalter Knoten, re basal
FNP: AUS/FLUS/B0 (5-15%)
Molekularcytologie: BRAF pos

OP am 26.11: HT re und CLND

<u>Schnellschnitt:</u>
kein eindeutiges PTC, LK nicht tumorbefallen!

Definitive Histo: 12mm FVPTC
Lymphknoten nicht tumorbefallen!
Komplettierung am Montag!

46a, männl.

Gesundenuntersuchung: LK re cervikal: HNO

Sono: re lateral LK
FDG PET- Enhancement: Tonsille re, LK und SD re fokal:

Sono SD: 8mm Knoten re
PE Tonsille: benigne

OP am 24.11.: 8mm PTC re, LK Meta durch PTC!

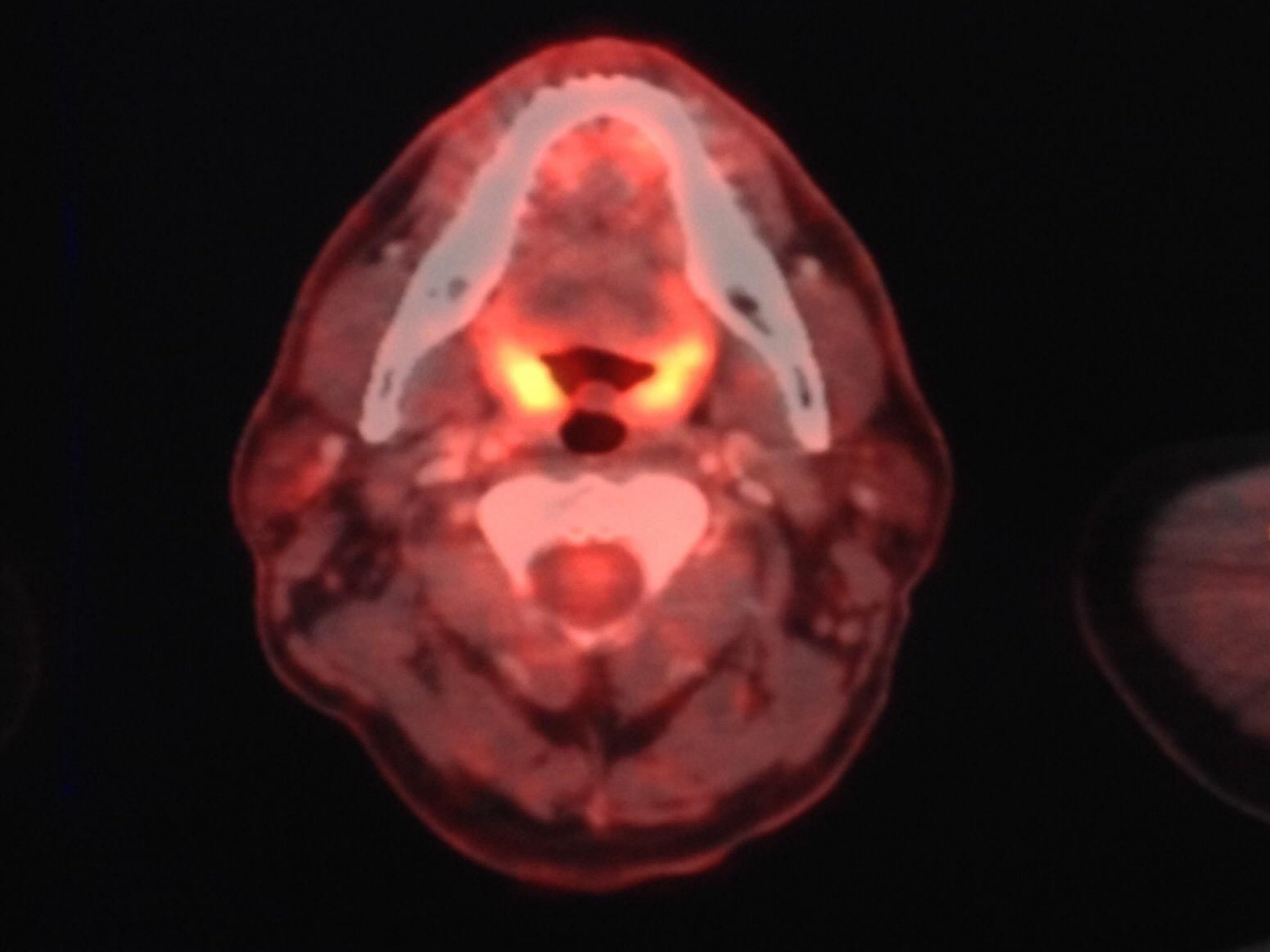

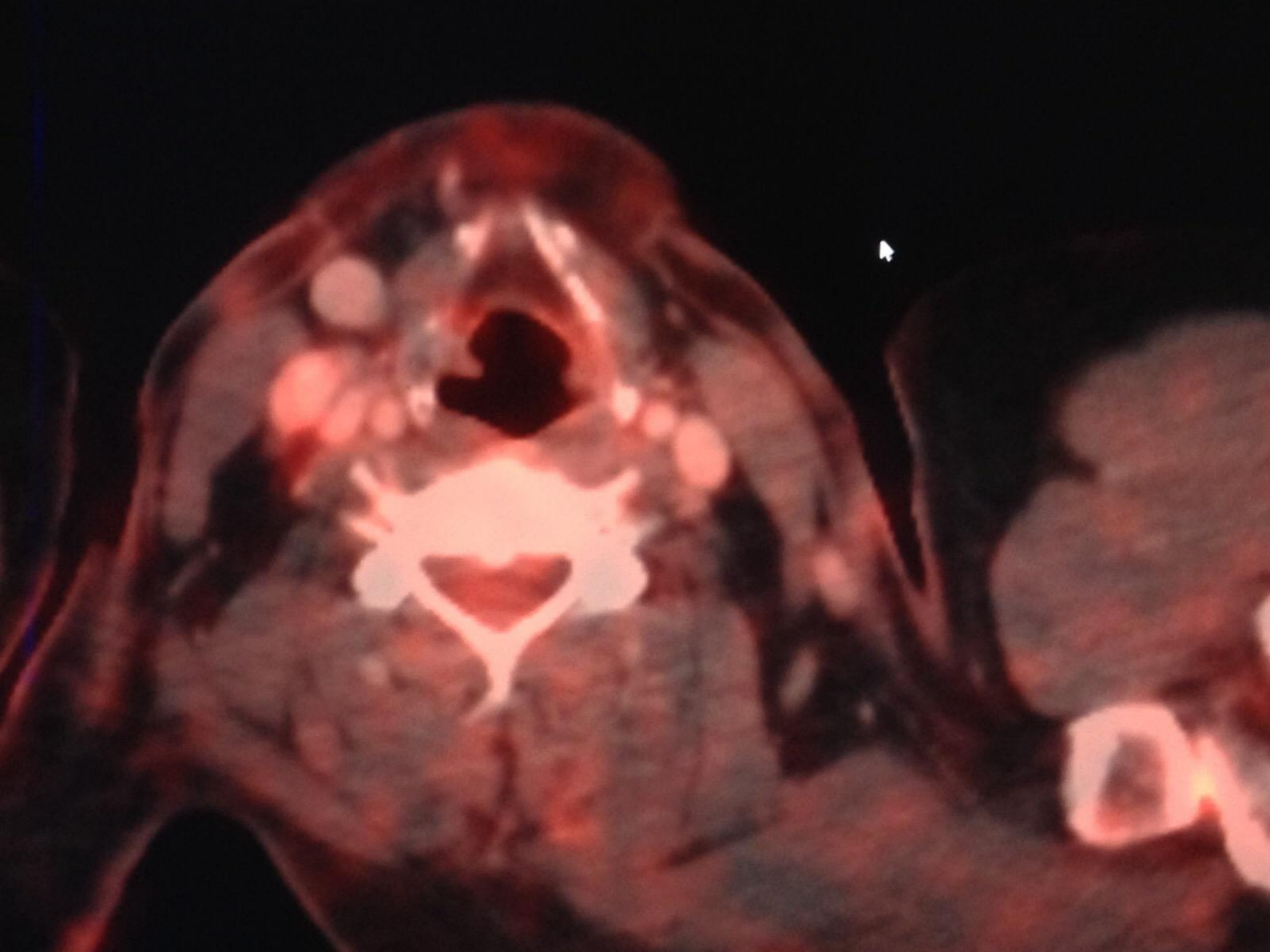

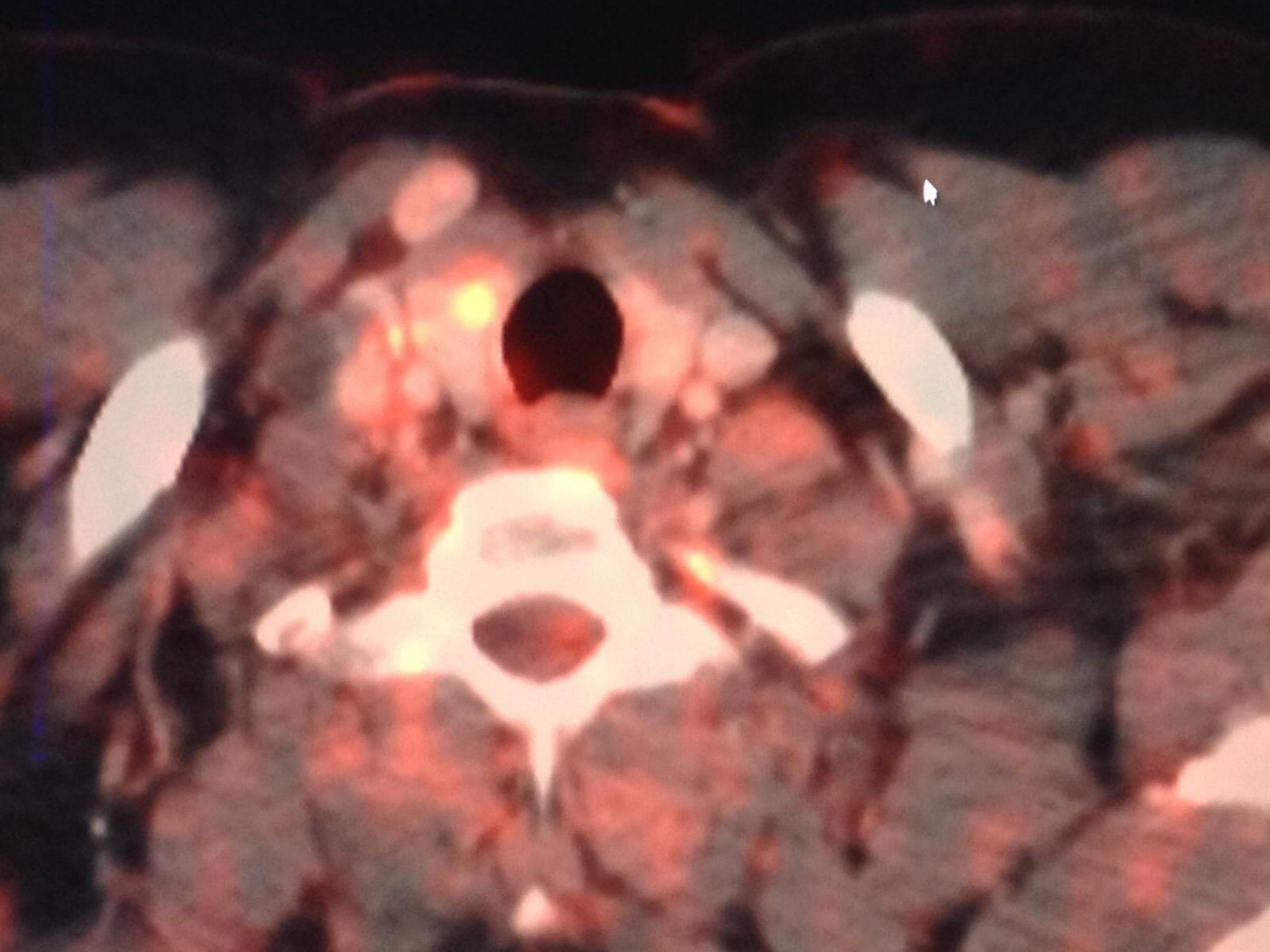

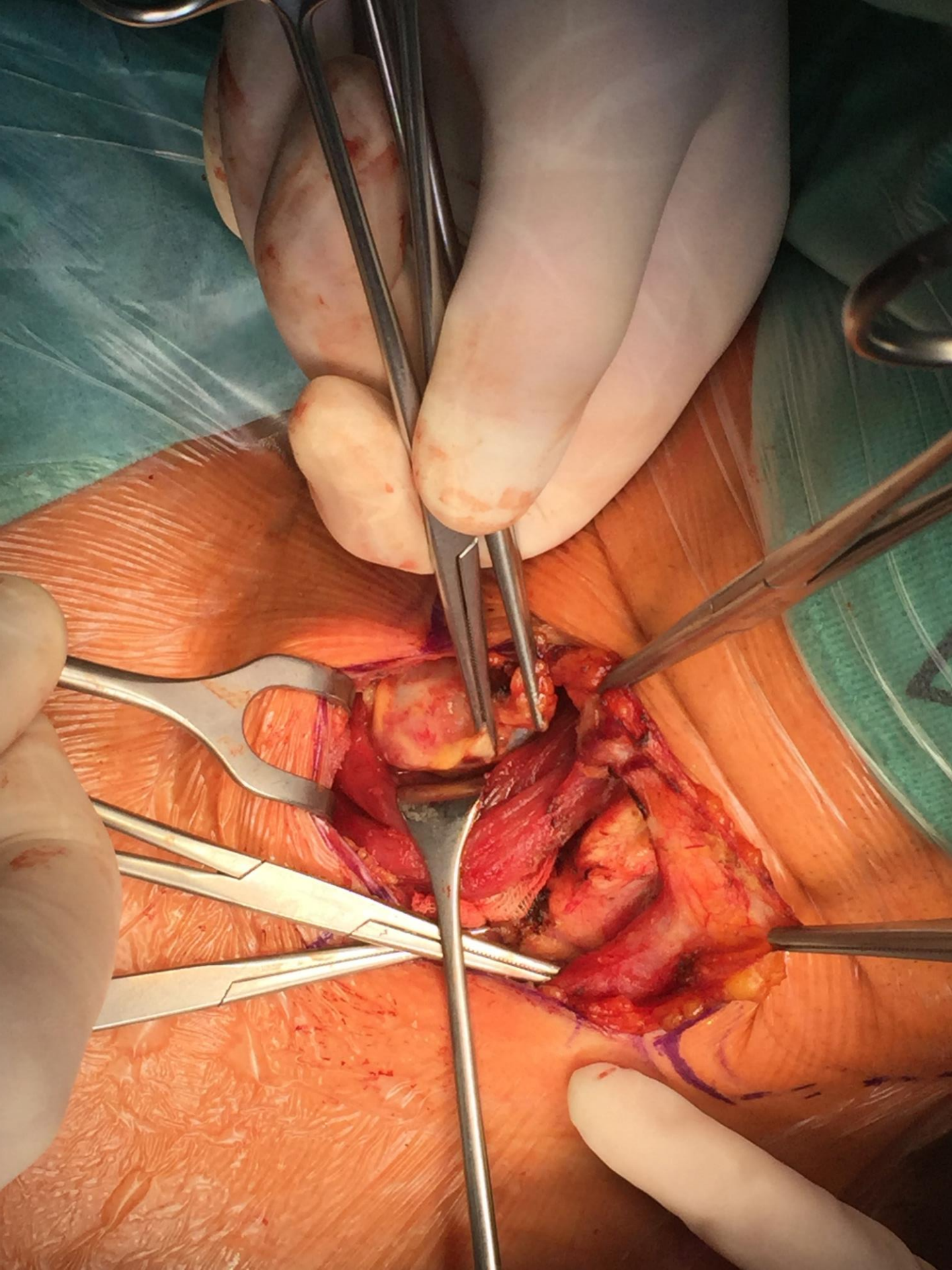

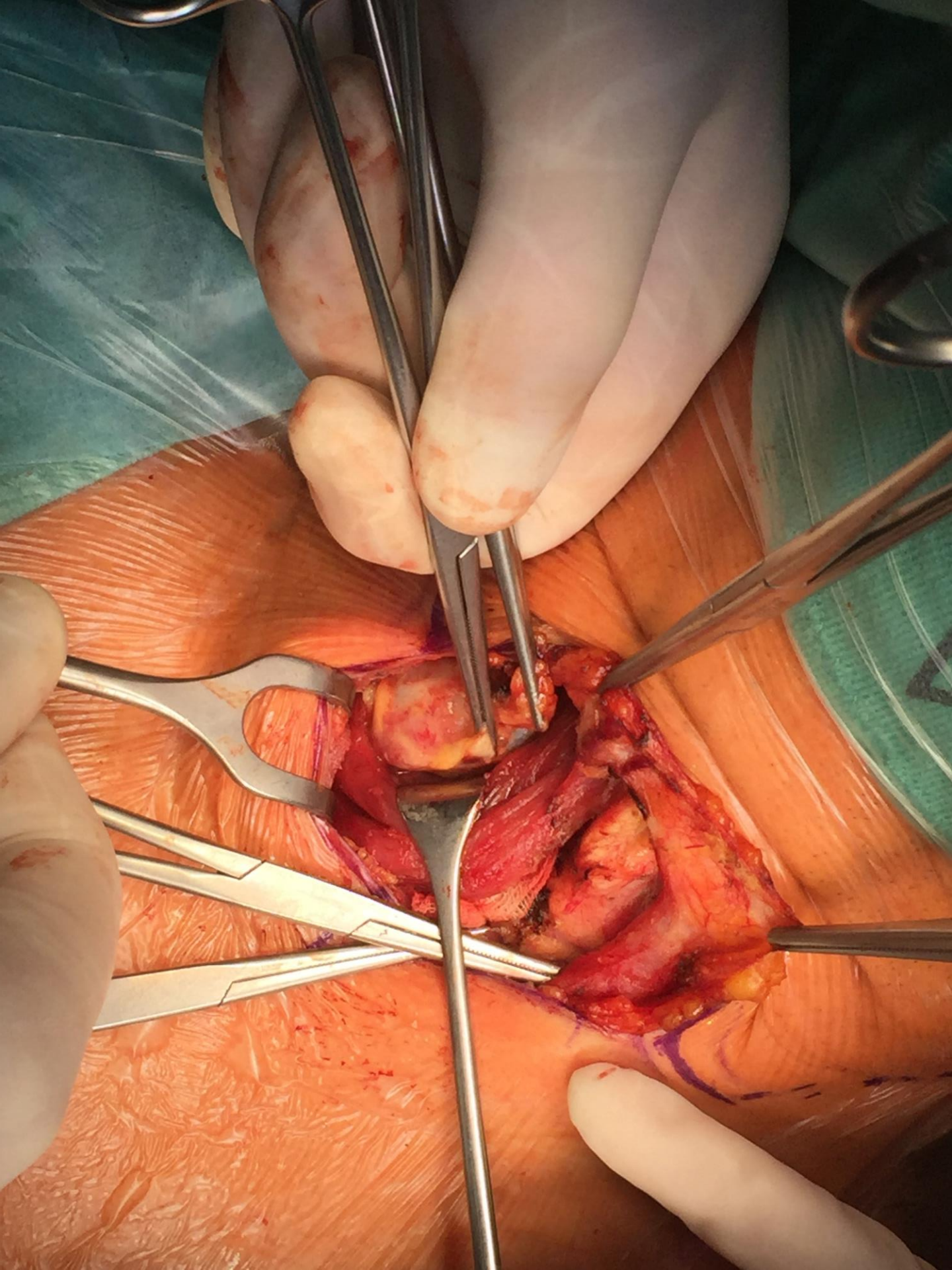

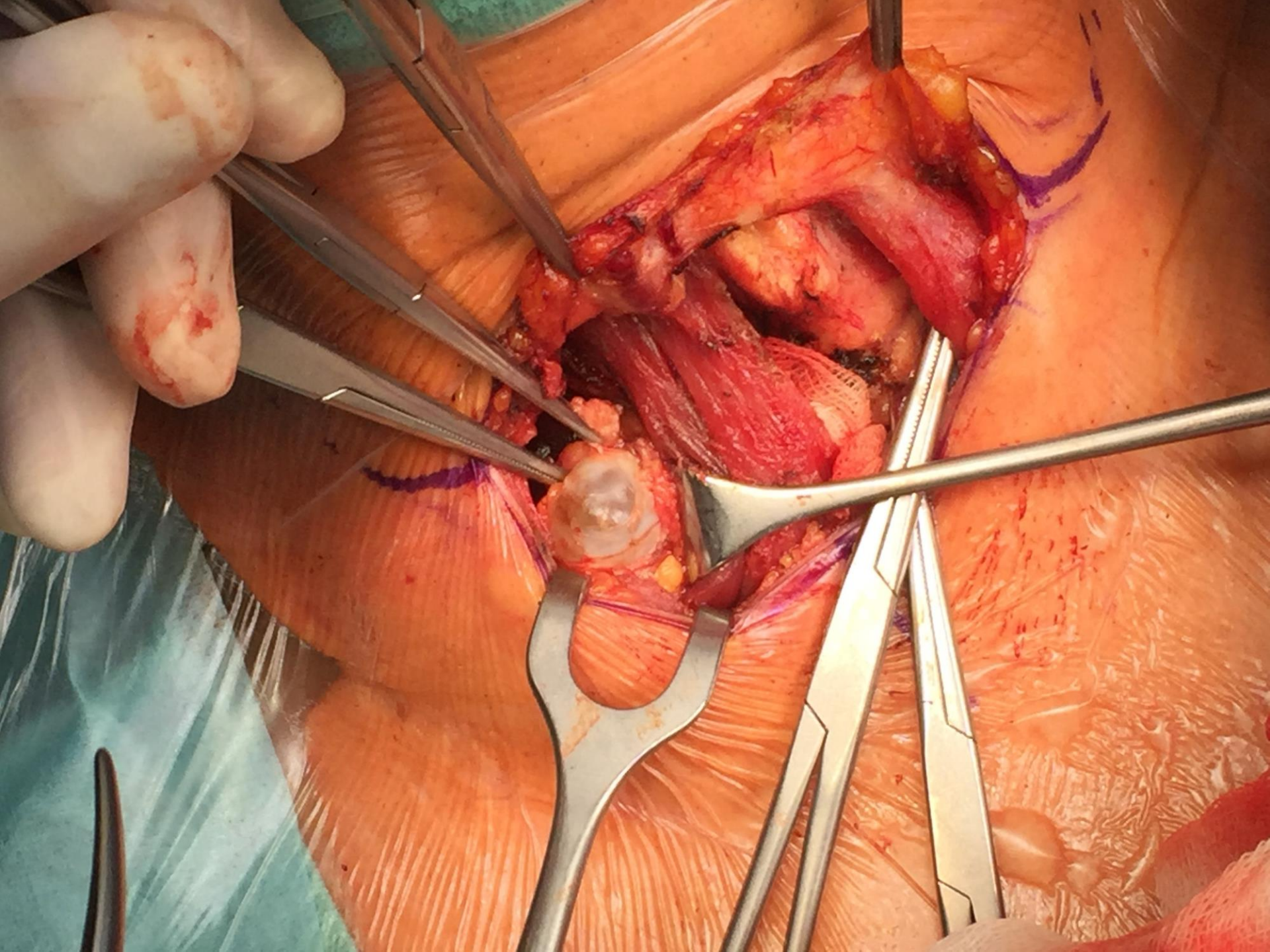

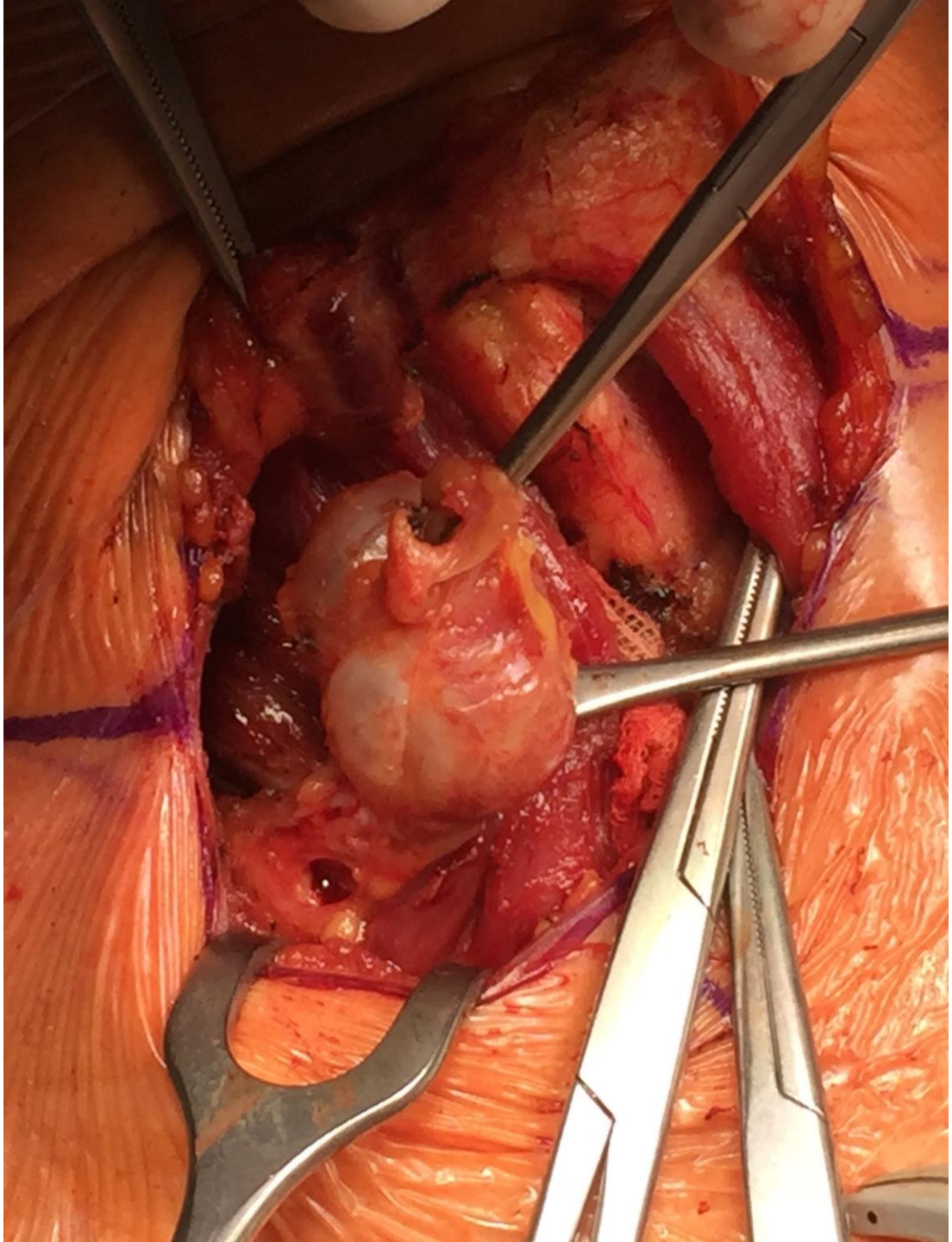

1) Mat. Komp. K

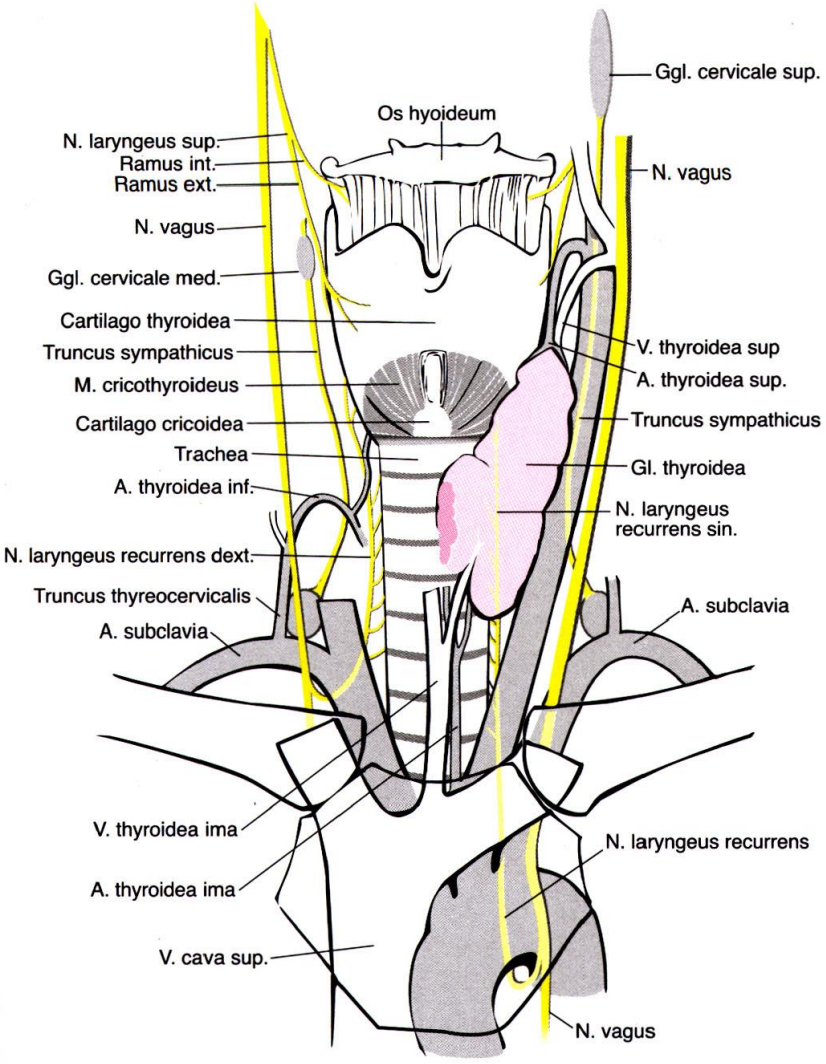

Waidhofen an der Ybbs, 27.11.2015

Prommegger-Sanatorium Kettenbrücke CSK-IBK

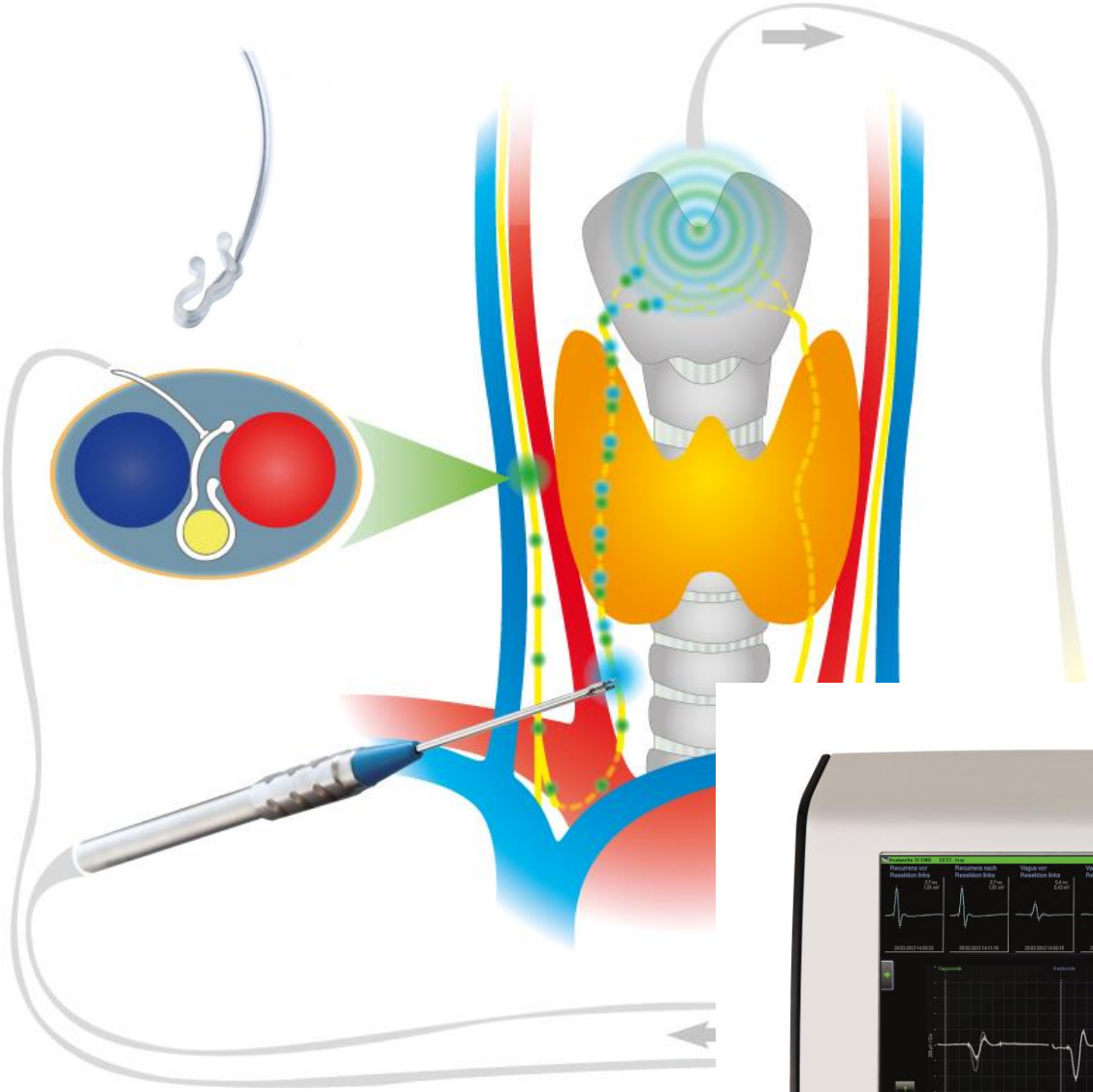

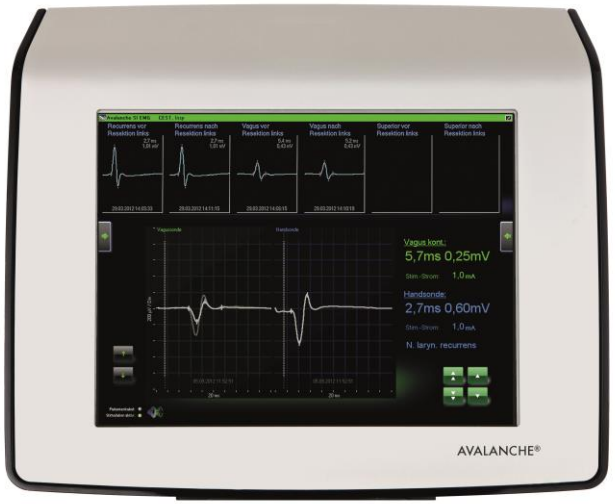

Waidhofen an der Ybbs, 27

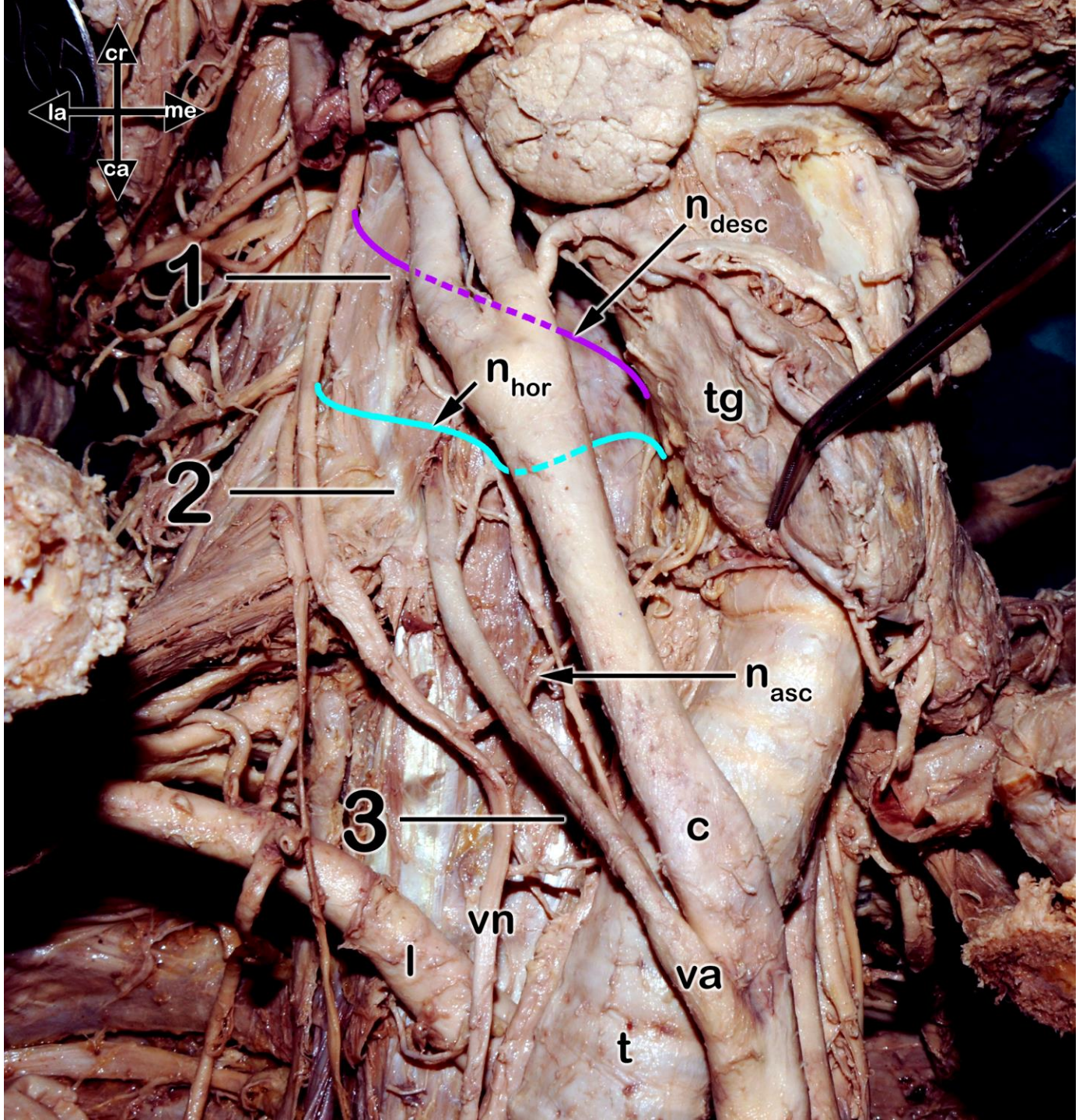
cr
la
me
ca
1
2
3
n_{desc}
n_{hor}
tg
n_{asc}
c
vn
l
va
t

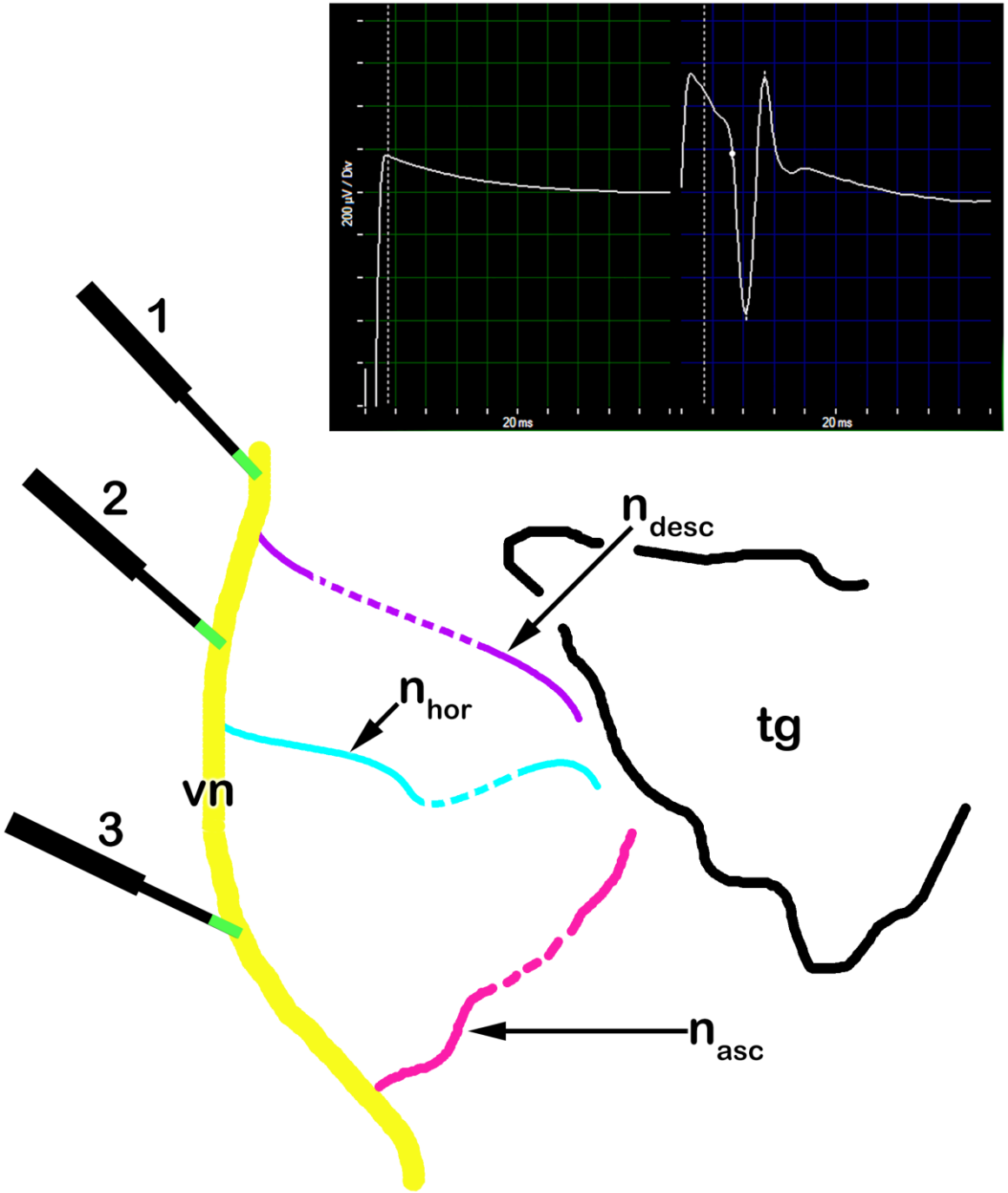
200 µV / Div
20 ms
20 ms
1
2
3
vn
n desc
n hor
tg
n asc

Prommegger-Sanatorium Kettenbrücke CSK-IBK

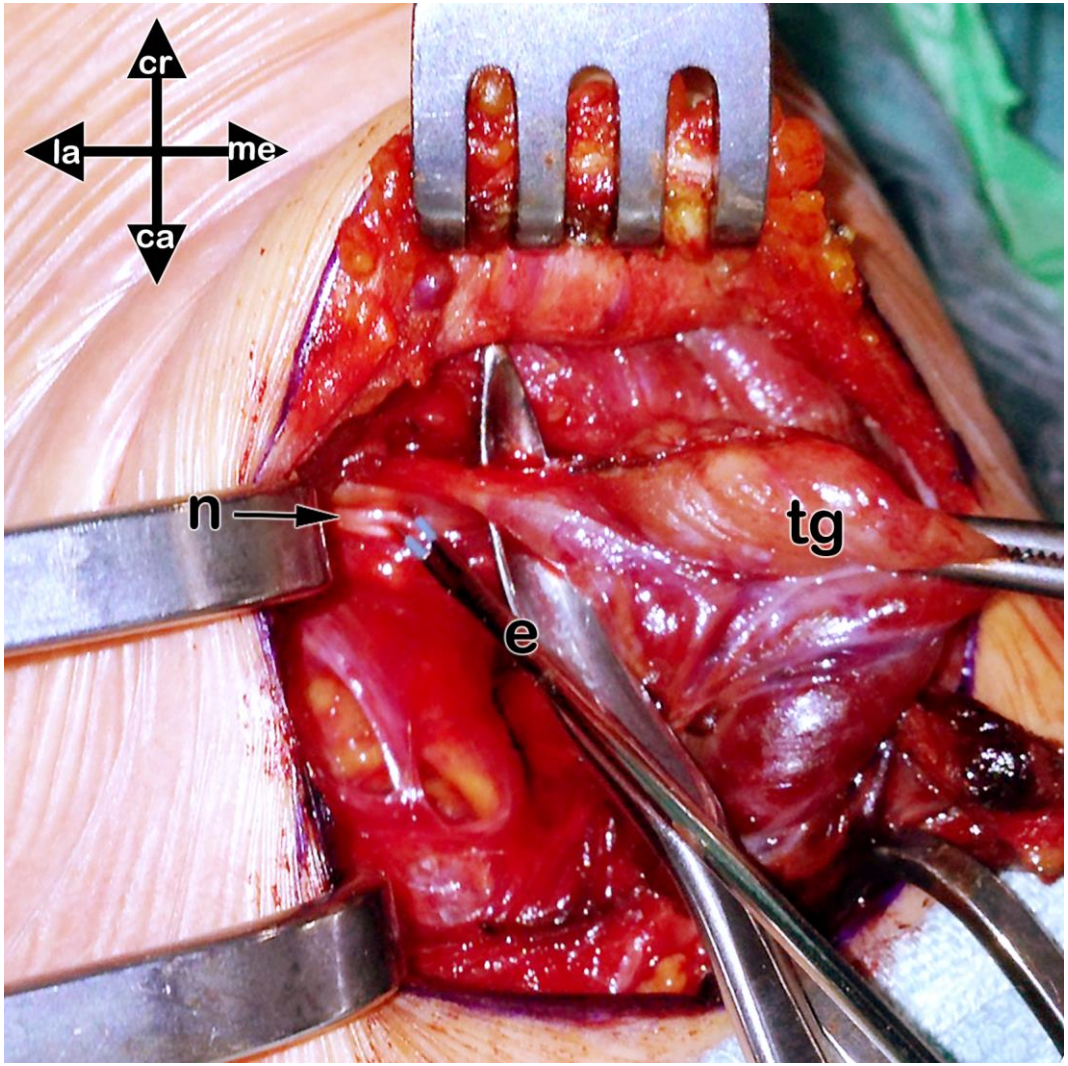

Waidhofen an der Ybbs, 27.11.2015

Prommegger-Sanatorium Kettenbrücke CSK-IBK

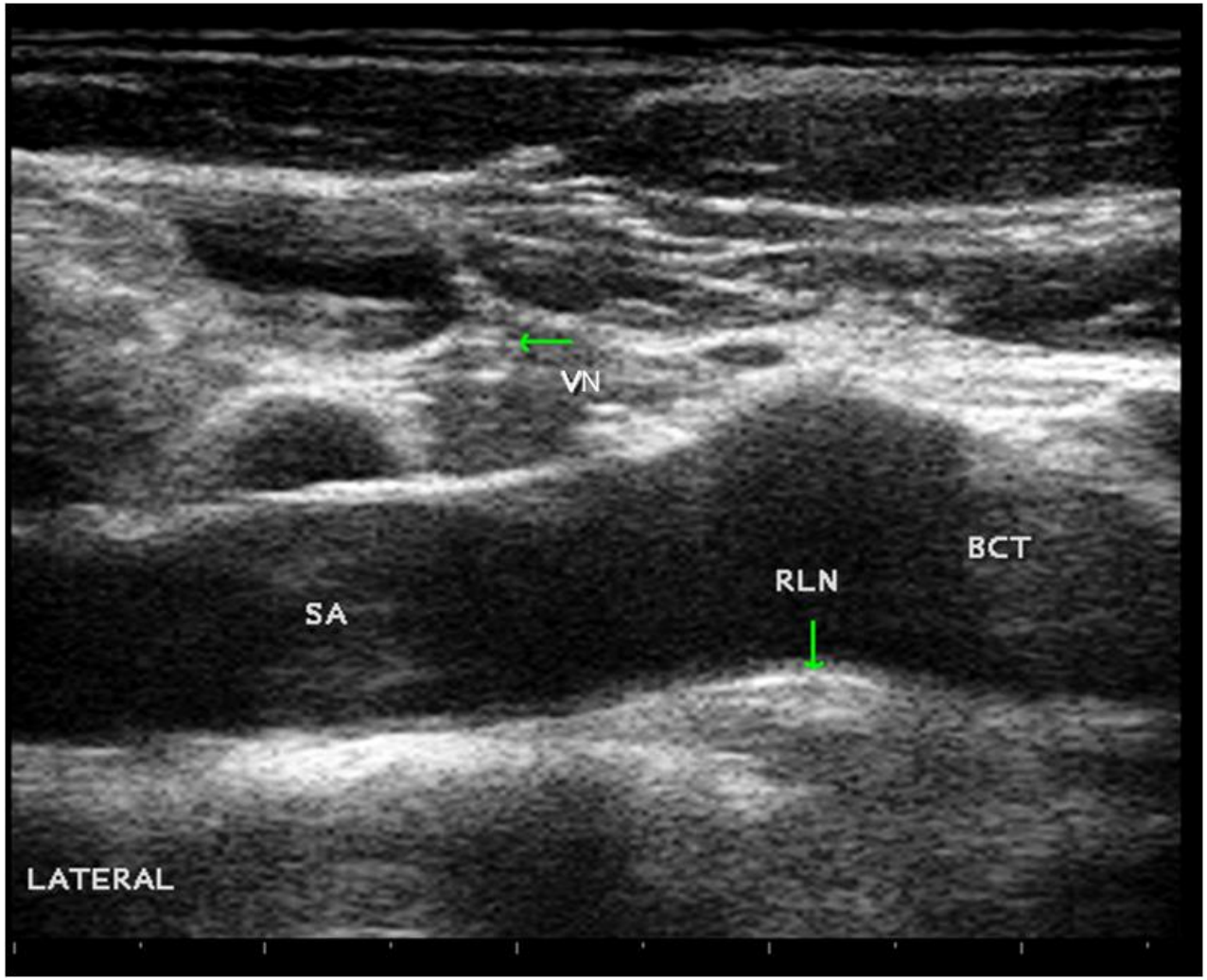

Waidhofen an der Ybbs, 27.11.2015

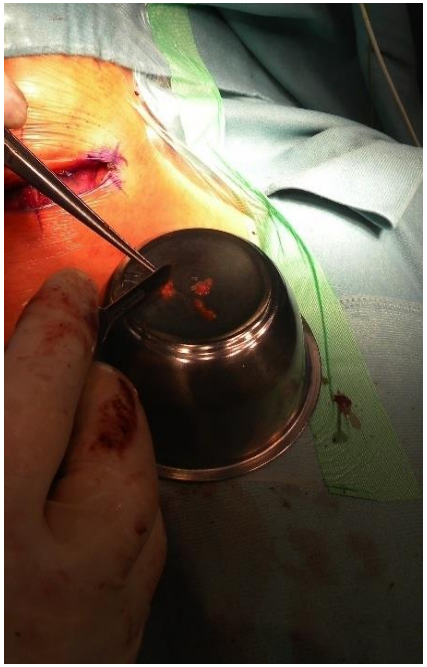

permanenter manifester Hypoparathyreoidismus

gravierendste Komplikation der Thyroidektomie!

Waidhofen an der Ybbs, 27.11.2015

Prommegger-Sanatorium Kettenbrücke CSK-IBK

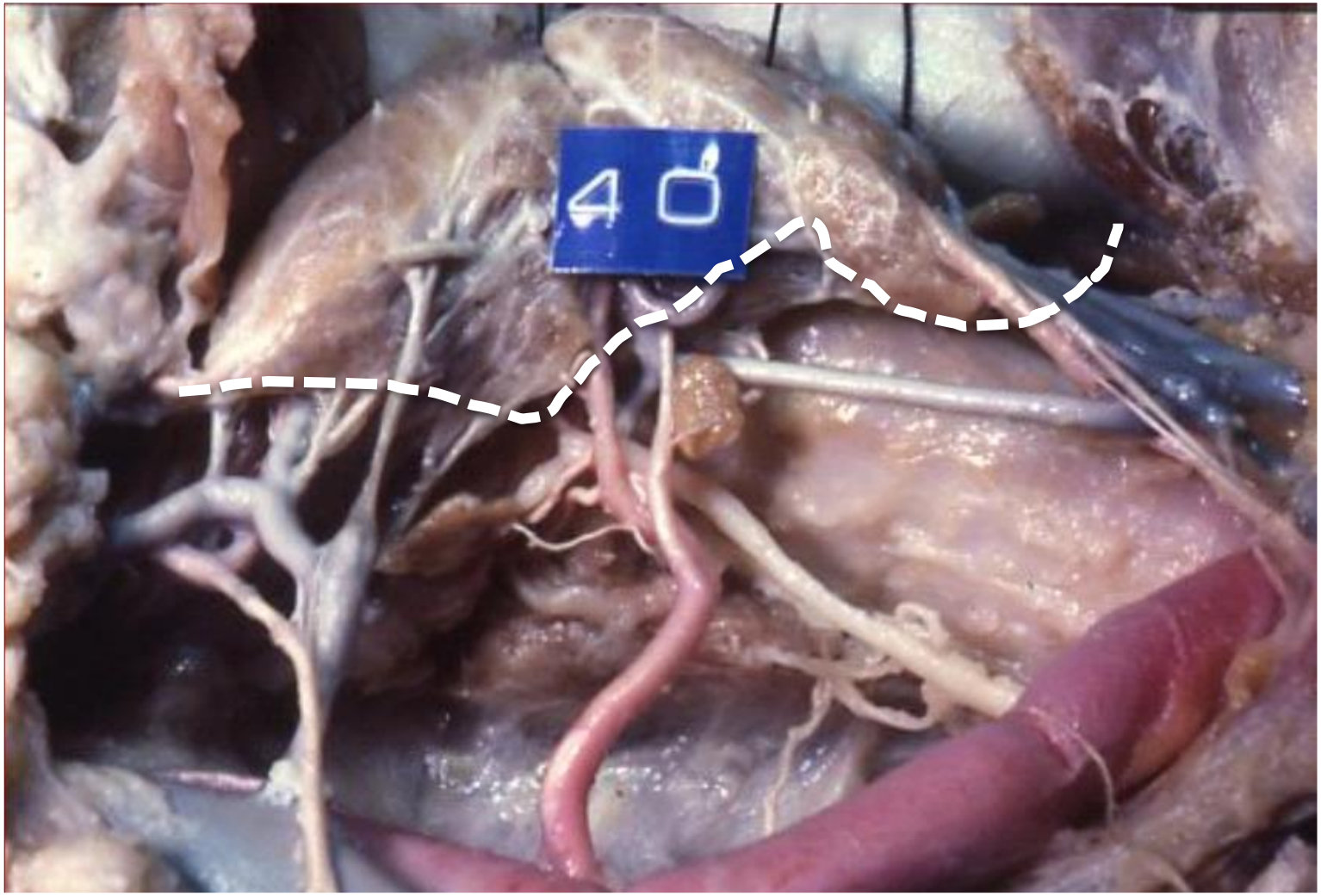

Delattre et al

Waidhofen an der Ybbs, 27.11.2015

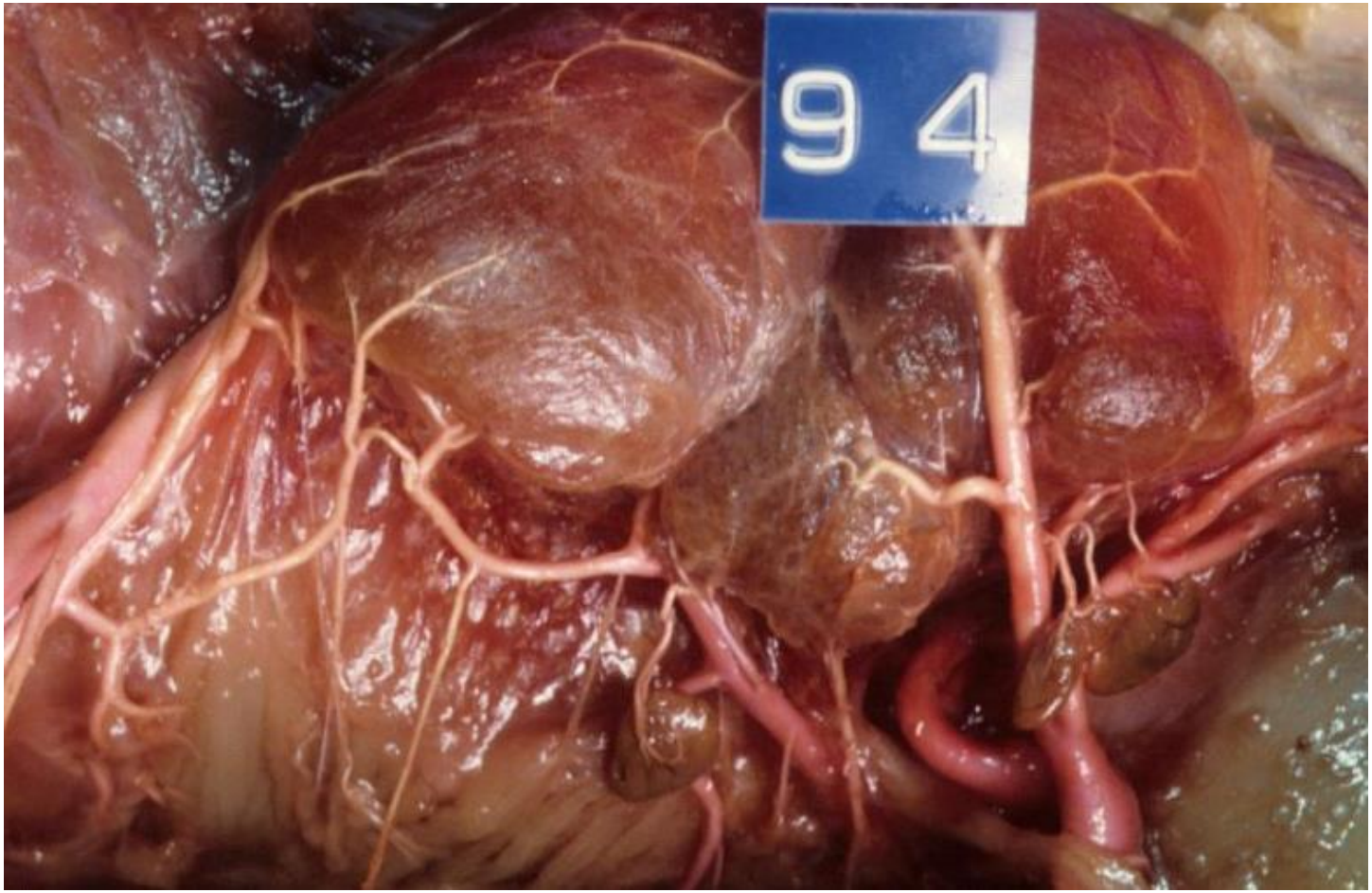

Delattre et al

Waidhofen an der Ybbs, 27.11.2015

Delattre et al

Waidhofen an der Ybbs, 27.11.2015

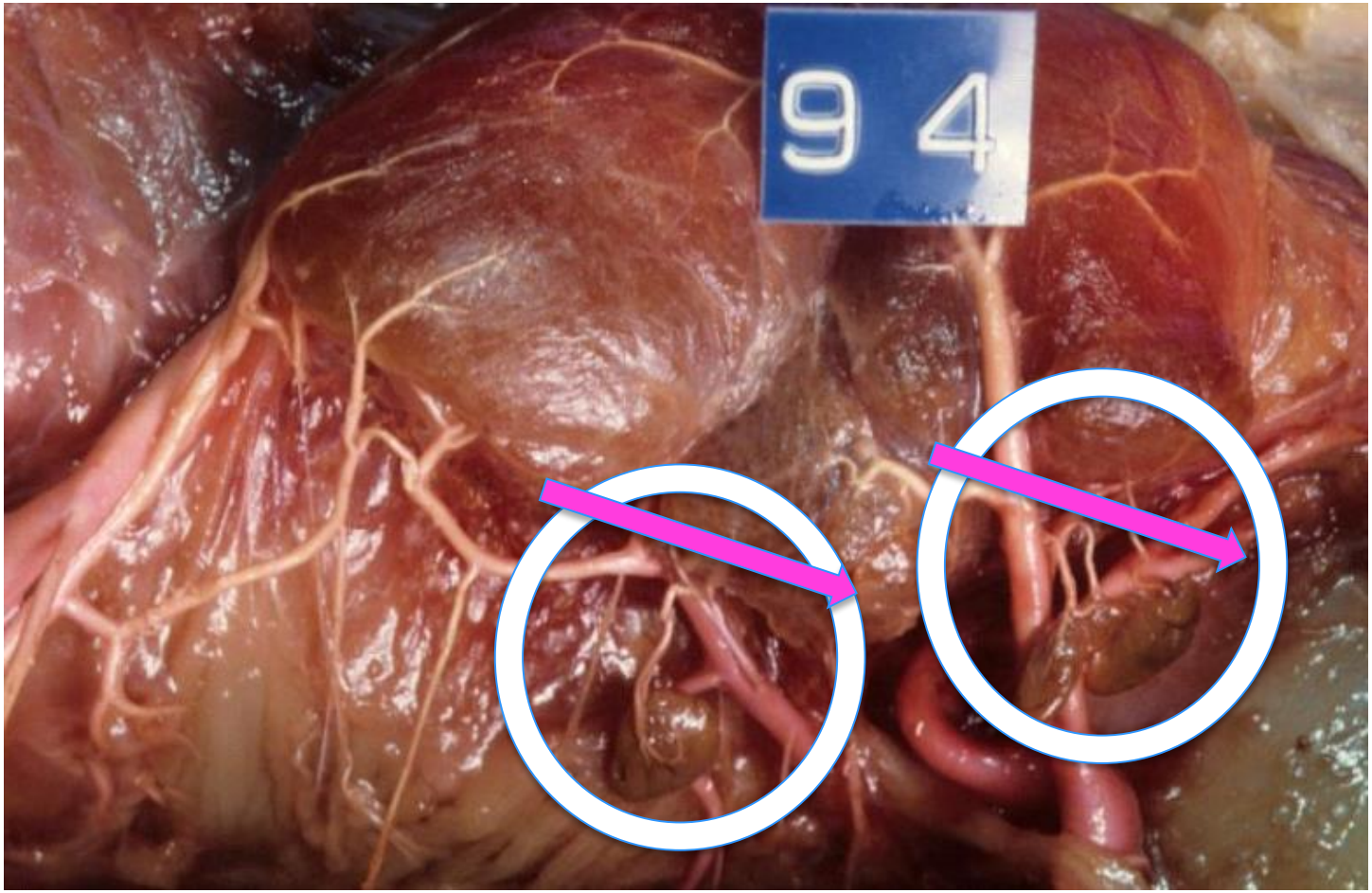

Delattre et al

Waidhofen an der Ybbs, 27.11.2015

Prommegger-Sanatorium Kettenbrücke CSK-IBK

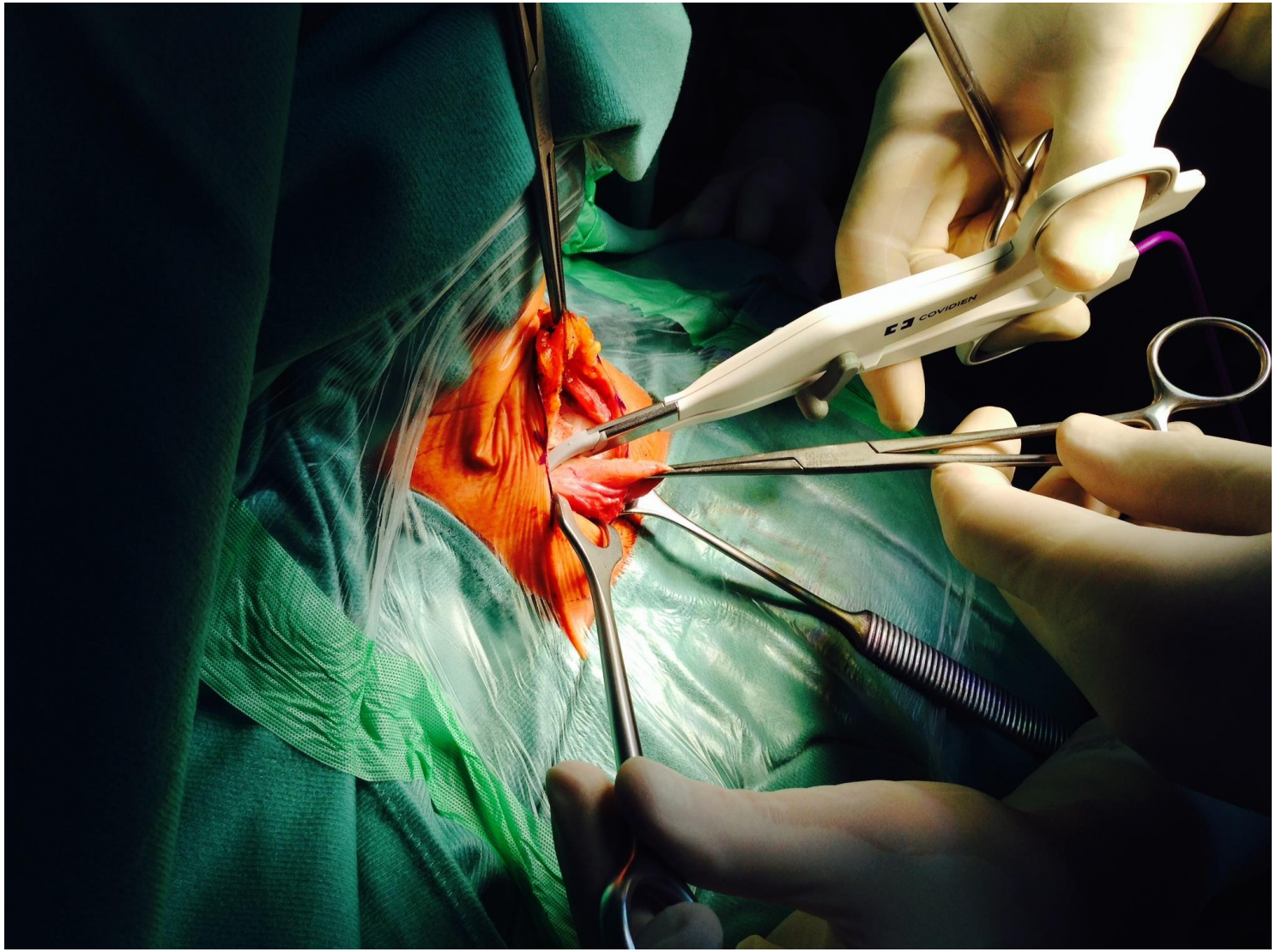

Waidhofen an der Ybbs, 27.11.2015



ABBA-**A**xillary **B**ilateral **B**reast **A**pproach

Ikeda Japan

Vorteil: keine Narbe am Hals
„scarless“ (scarless **in the neck**)

Nachteile: nicht minimal invasiv
stärkere Schmerzen
längerer Krankenhausaufenthalt

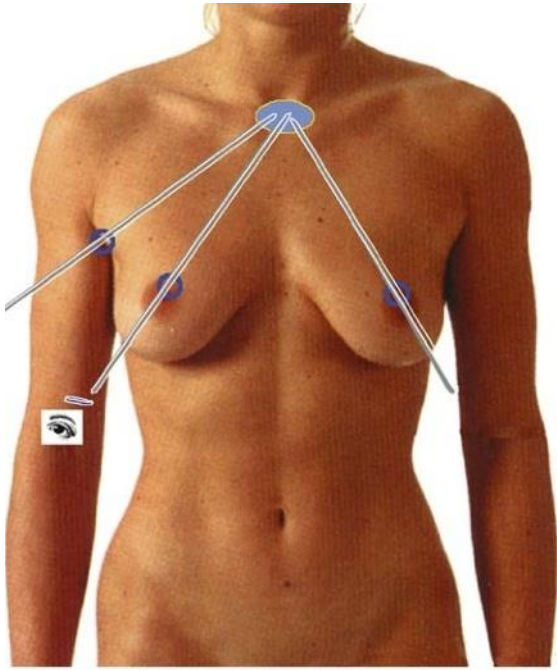

MOVAT

Zugang über Mundhöhle

Vorteil: wirklich scarless

Nachteile: Zugang von cranial
Mundflora-Infektion

Fig. 2 Modified axilloscope for preparation

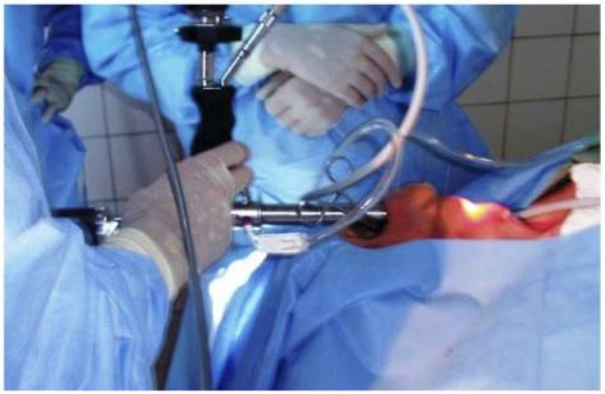

Fig. 4 Transoral access to the thyroid gland in a fresh human cadaver

Fig. 1 Sublingual incision for access to the thyroid gland in a pig

Prommegger-Sanatorium Kettenbrücke CSK-IBK

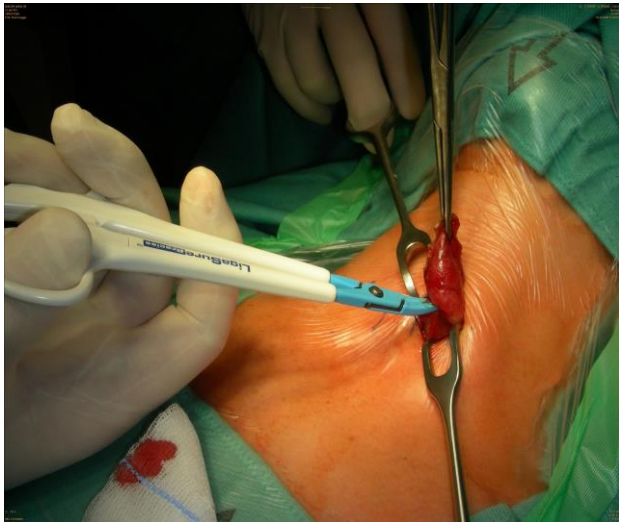

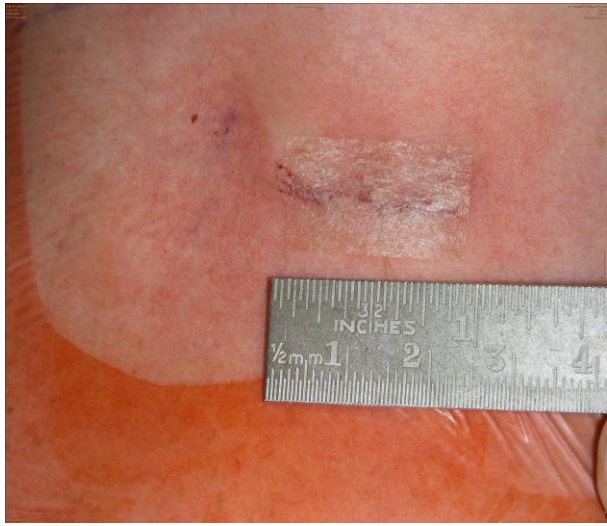

Waidhofen an der Ybbs, 27.11.2015

Prophylaktische zentrale Lymphknotendissektion (CLND)

First do not harm!
20% der microPTC haben Mikrometastasen in den zentralen LK-macht aber nichts
50% der Patienten welche mit DTC sterben, sterben durch Tumor im zentralen Kompartiment
Man muss 31 Patienten operieren um bei einem Patienten einen Vorteil zu erringen
Vorteil wird gering sein

Ob man für einen nicht bewiesenen Effekt (Vorteil) eine bewiesene höhere Morbidität in Kauf nimmt?

Nur ipsilateral: keine Daten ob das sinnvoll ist.

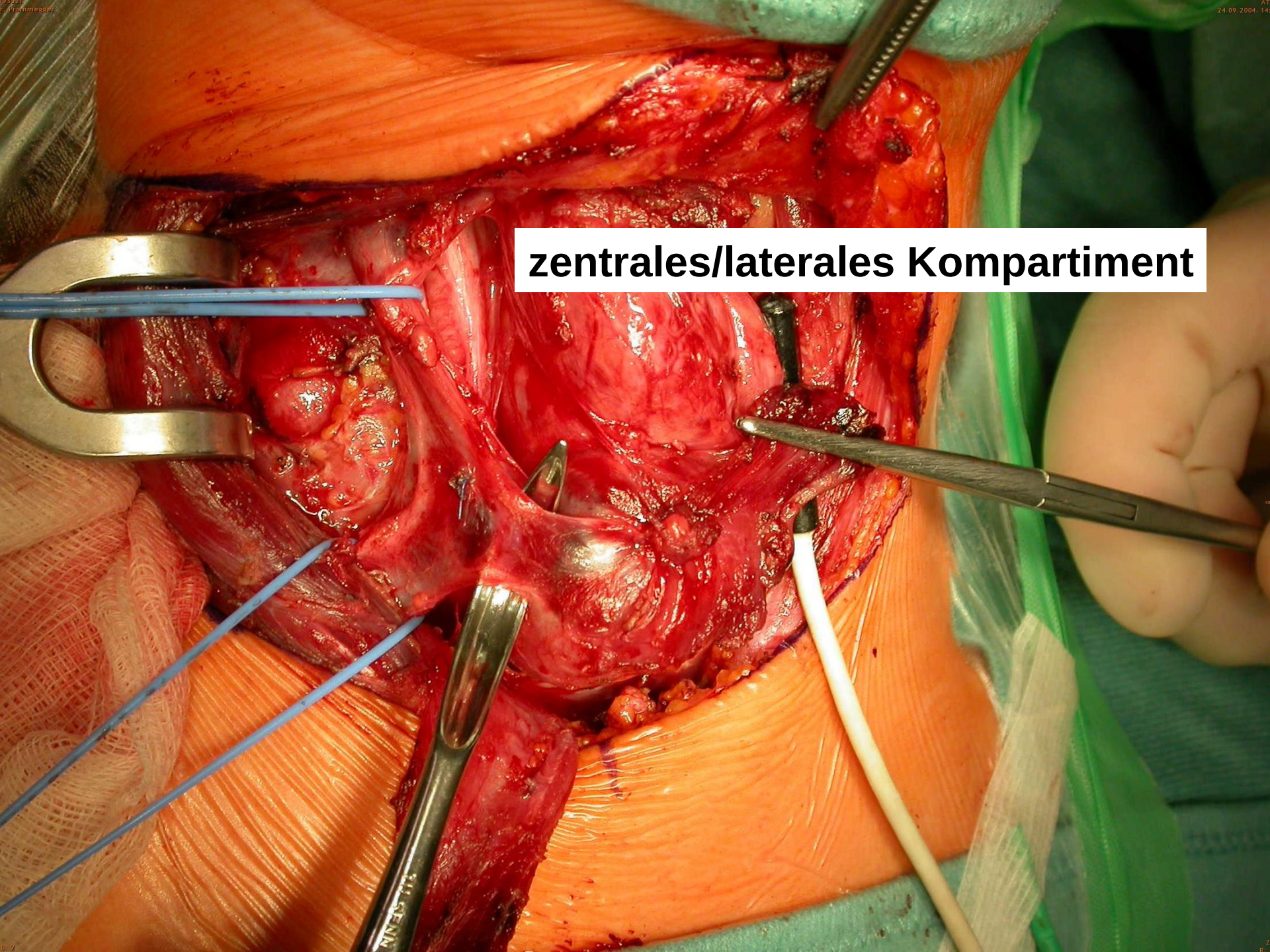
zentrales/laterales Kompartiment

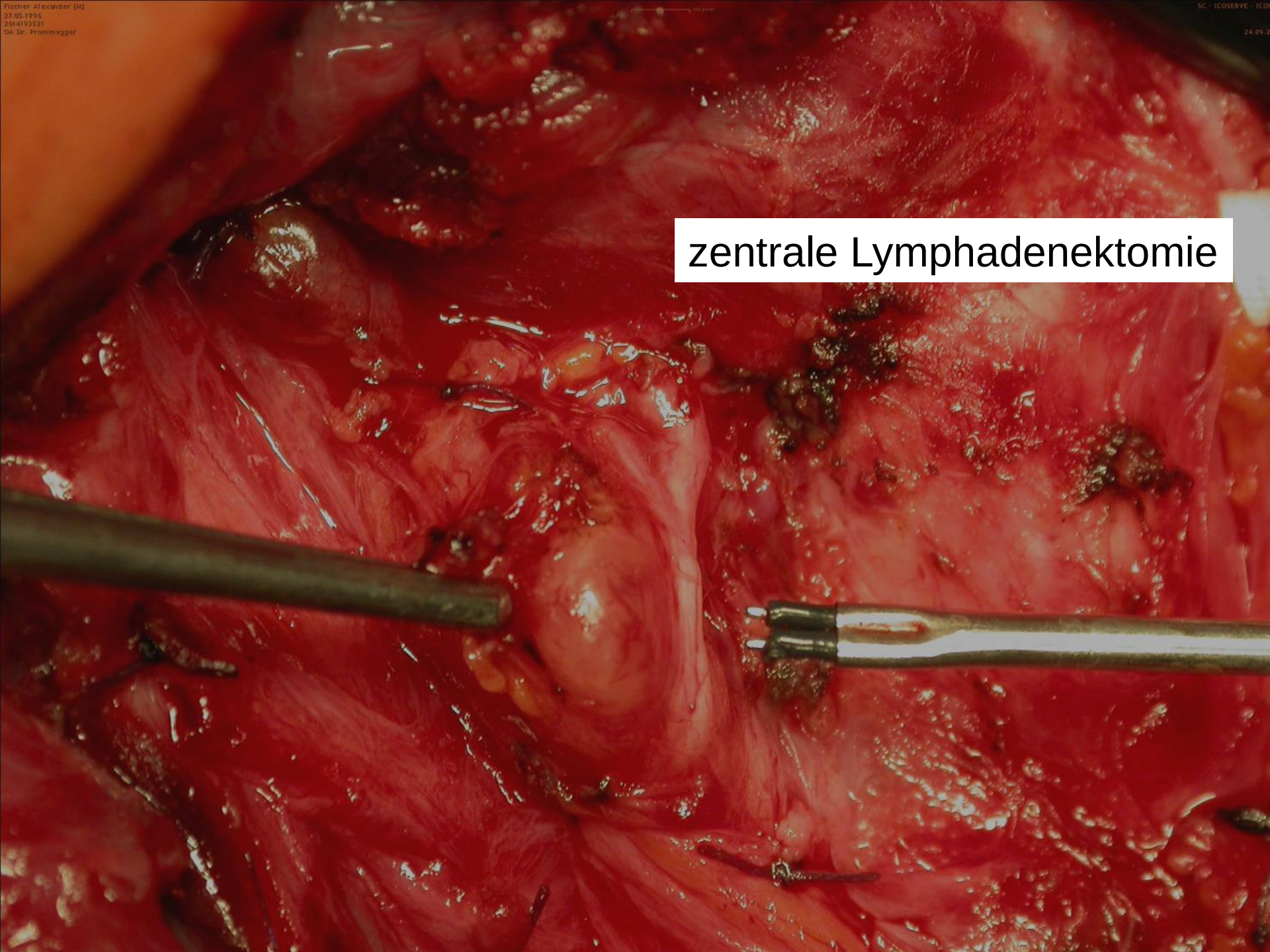
Fischer Alexander [M]
27.05.1996
2914193521
OA Dr. Prommegger
SC - ICOSERVE - ICO
24.09.2
zentrale Lymphadenektomie

Fischer Alexander [M]
27.05.1996
2014193521
OA Dr. Prommegger
SC - ICOSERVE - ICOFRAME 1.7.0.2
ATCHOP
ATCHOP
24.09.2004, 14:27:34
Laterales Kompartiment
S: / B: 9
RES: 1704x2272

Laterales Kompartiment

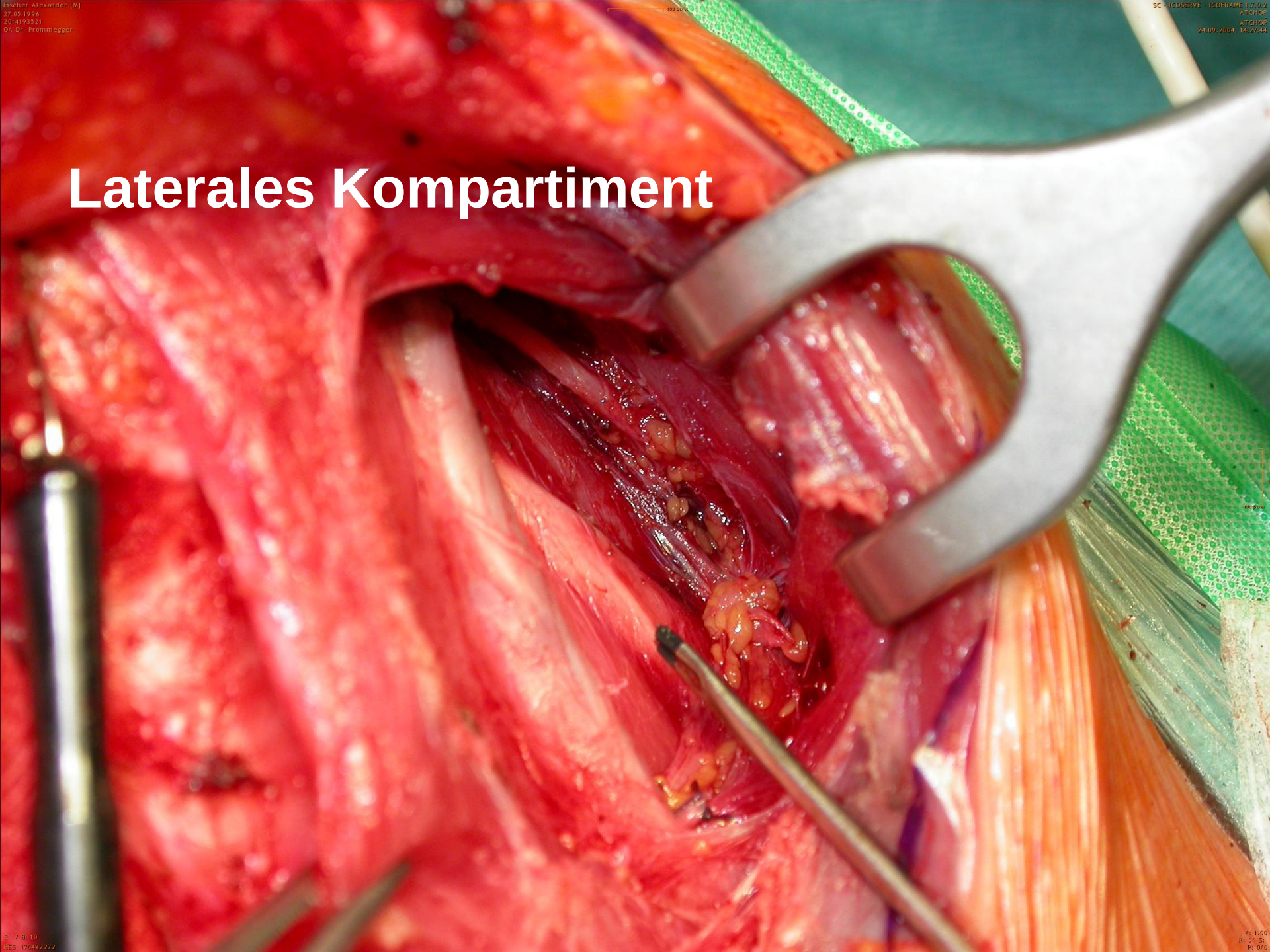

Chirurgie beim Schilddrüsenknoten

- Ideal: Calcitonin, FNP, Schnellschnitt, Expresshisto
- Hemi-/Thyroidektomie
- Neuromonitoring/Autotransplantation
- Interdisziplinarität (NUK, Pathologie)
- individ. Therapieziel

PORSCHE
INNSBRUCK-MITTERWEG

Medtronic
Further, Together

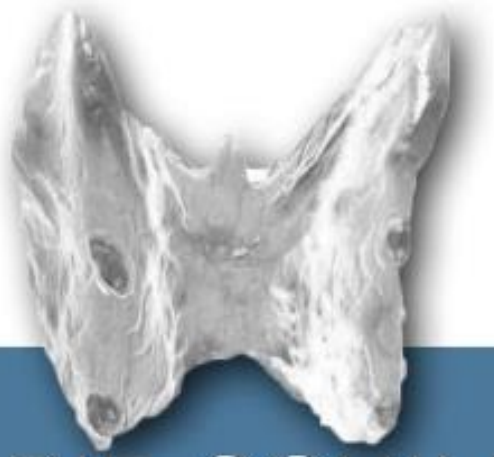

acoasso

DIE SCHILDDRÜSE

CHIRURGISCH-ANATOMISCHER WORKSHOP

17.-18.12.2015

INNSBRUCK, TIROL
ÖSTERREICH

Organisatorische Leitung Dr. med. univ. Marko Konschake

Wissenschaftliche Leitung Univ.-Prof. Dr. Rupert Prommegger

MEDOS | Austria · Takeda · SANATORIUM KETTENBRÜCKE

Prommegger-Sanatorium Kettenbrücke CSK-IBK