Die Radiofrequenzablation (RFA) in der Behandlung symptomatischer Schilddrüsenknoten und -zysten

Univ.Prof.Dr.Harald Dobnig

Schilddrüsen | Endokrinologie | Osteoporose Institut Dobnig

Graz

Es wird persönlicher.....

Schilddrüse 2015

Personalisierte Schilddrüsenmedizin

Für das Henning-Symposium 2015 (Donnerstag, 8.10. bis Samstag, 10.10.2015 in Heidelberg) wurde das Thema „personalisierte Schilddrüsenmedizin" gewählt. Denn die Behandlung von Schilddrüsenerkrankungen müsse auch in Zeiten der evidenzbasierten Medizin vor allem eines berücksichtigen: den Patienten mit seinen individuellen Bedingungen und Bedürfnissen, so Tagungspräsidentin Prof. Dagmar Führer auf der Website „infoline-schilddrüse". Diese Erkenntnis ziehe sich auch durch die neuen Leitlinien und Konsensus-Empfehlungen, die in den vergangenen Jahren zu Schilddrüsenerkrankungen erarbeitet wurden.

Von der Wirkung der Schilddrüsenhormone ...

kung und neue Schilddrüsenhormone, die Hormonanalytik und Referenzbereiche für Schilddrüsenfunktionsparameter sowie praktische und auch kontroverse Aspekte der Schilddrüsenhormonsubstitution in verschiedenen Lebensphasen.

... über Schilddrüsenknoten ...

Am Freitag liegt der Fokus auf Schilddrüsenknoten und Schilddrüsenkarzinomen. Angefangen von der risikoadaptierten Abklärung von Schilddrüsenknoten werden neue Erkenntnisse zur Chirurgie, Radiojodtherapie und Nachsorge aus aktuellen internationalen Leitlinien zum differenzierten und medullären Schilddrüsenkarzinom referiert und diskutiert, inwieweit diese auf die Behandlung der Patienten übertragbar sind. Ein weiteres Thema ist die zielgerichtete on-

© Sanofi

... zu wissenschaftlichen Kurzvorträgen

Bereichert wird die Tagung um wissenschaftliche Kurzvorträge und Kasuistiken. Beiträge hierzu können eingereicht werden. Am Donnerstagabend wird der „Orden wider den thyreoideologischen Ernst" beim Get-together im Hotel Crown Plaza verliehen. Anmeldung, Programm und weitere

DAS Problem #1

Ist der Knoten oder die Zyste maligne?

Aussage einer benignen FNA ist in hohem Maß verlässlich!

Literatur	Ergebnis	Conclusio	
Oertel et al. Thyroid 2007	**10.000 cases, nur 20% US-gezielt**	Wiederholte FNA sind in einem sehr hohen Ausmaß zuverlässig	Benigne Knoten können sicher observiert werden geklärt
Yassa Cance	• PPP für maligne: 97%		
Lee et al. J Am Coll Surg 2013	**6 U**		gne Knoten sollen von 3 J rt, weiteres FU terfragt werden
Nou et al. JCEM 2015	**1369 cases, 8.5 J FU, US gezielt** • PPP für benigne: 98.7%	0% SD- assoziierte Mortalität. 56% innerhalb von 5 J detektiert Häufigster Grund: Kompress. symptome	Initial benigne FNA mit vernachlässigbarem Mortalitätsrisiko verbunden. FU Evaluierung 2-4 J nach benigner FNA

Die Aussage einer ultraschallgezielten benignen FNP ist in hohem Maße verlässlich!
98-99% aller benignen Befunde sind histologisch ebenfalls benigne!

ATA Guidelines 2015: R23
"Das Malignitätsrisiko nach 2 benignen Zytologiebefunden ist praktisch Null"

US-gezielte minimal-invasive diagnostische und therapeutische Möglichkeiten



Der “suspekte“ Knoten“
-US-gezielte FNP oder FNCC
-Stanzbiopsie (core needle biopsy)

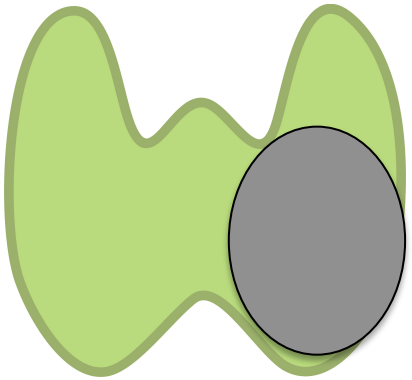

Der “symptomatische Knoten“
-Radiofrequenzablation

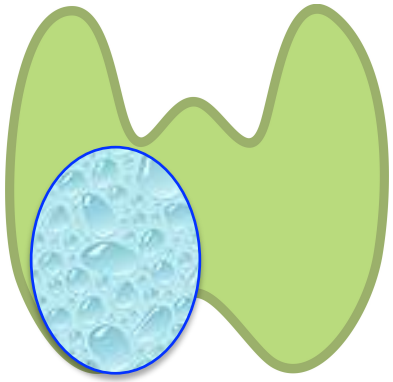

„Zyste oder zystischer Knoten“
-Alkoholablation
-Radiofrequenzablation



“Knotenstruma“
-Radiojodtherapie mit/ohne „Priming“

US-gezielte minimal invasive Behandlungsmöglichkeiten von SD Knoten und -zysten

Alkoholablation

Radiofrequenzablation

Laserablation

Mikrowellenablation

Ultraschallablation

Prinzip der Radiofrequenzablation

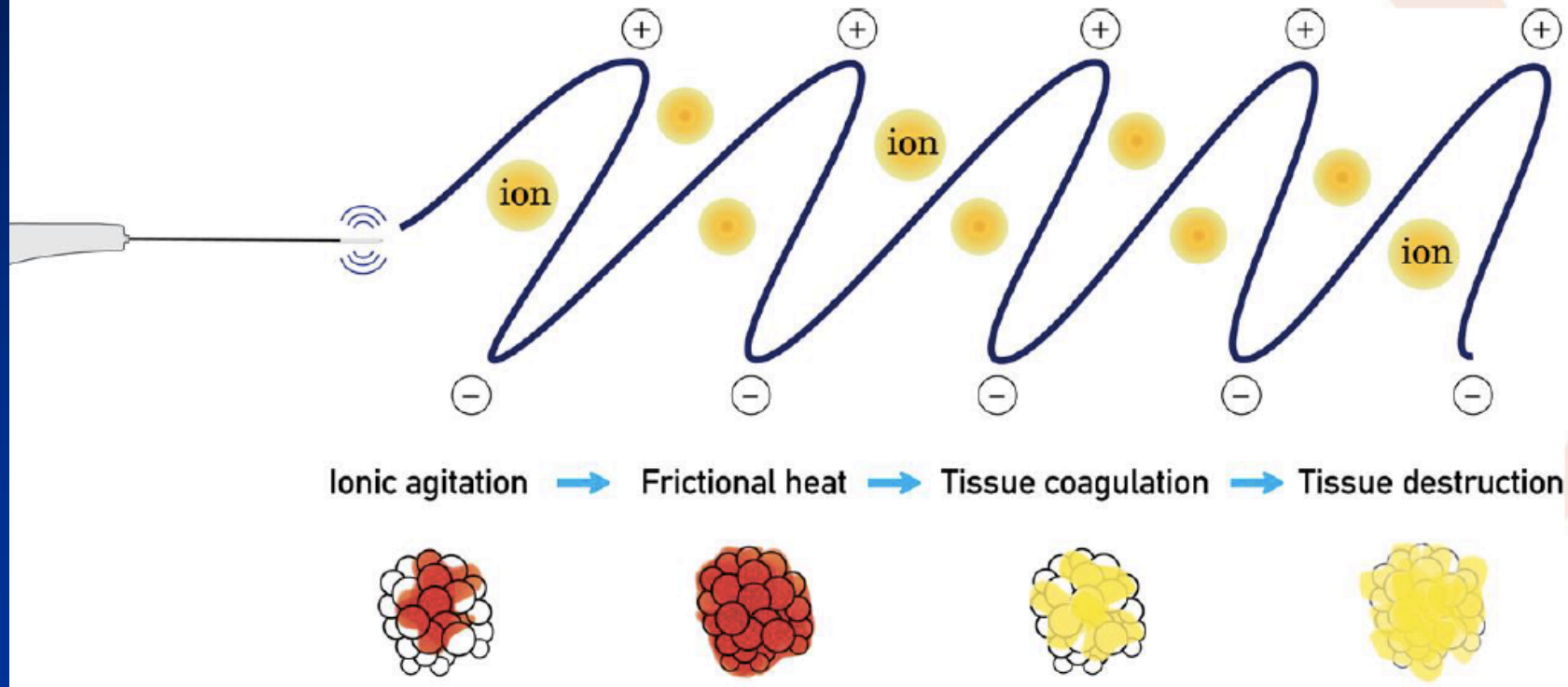

Durchführung einer Radiofrequenzablation (RFA)

gutartige Knotenzytologie

ambulanter Eingriff

15-45 Min Dauer

Monitoring (RR, EKG, O_2)

trans-isthmischer Zugang

Lokalanästhesie

„Moving Shot Technik“

30 Min Nachbeobachtung

“Moving shot“ Technik

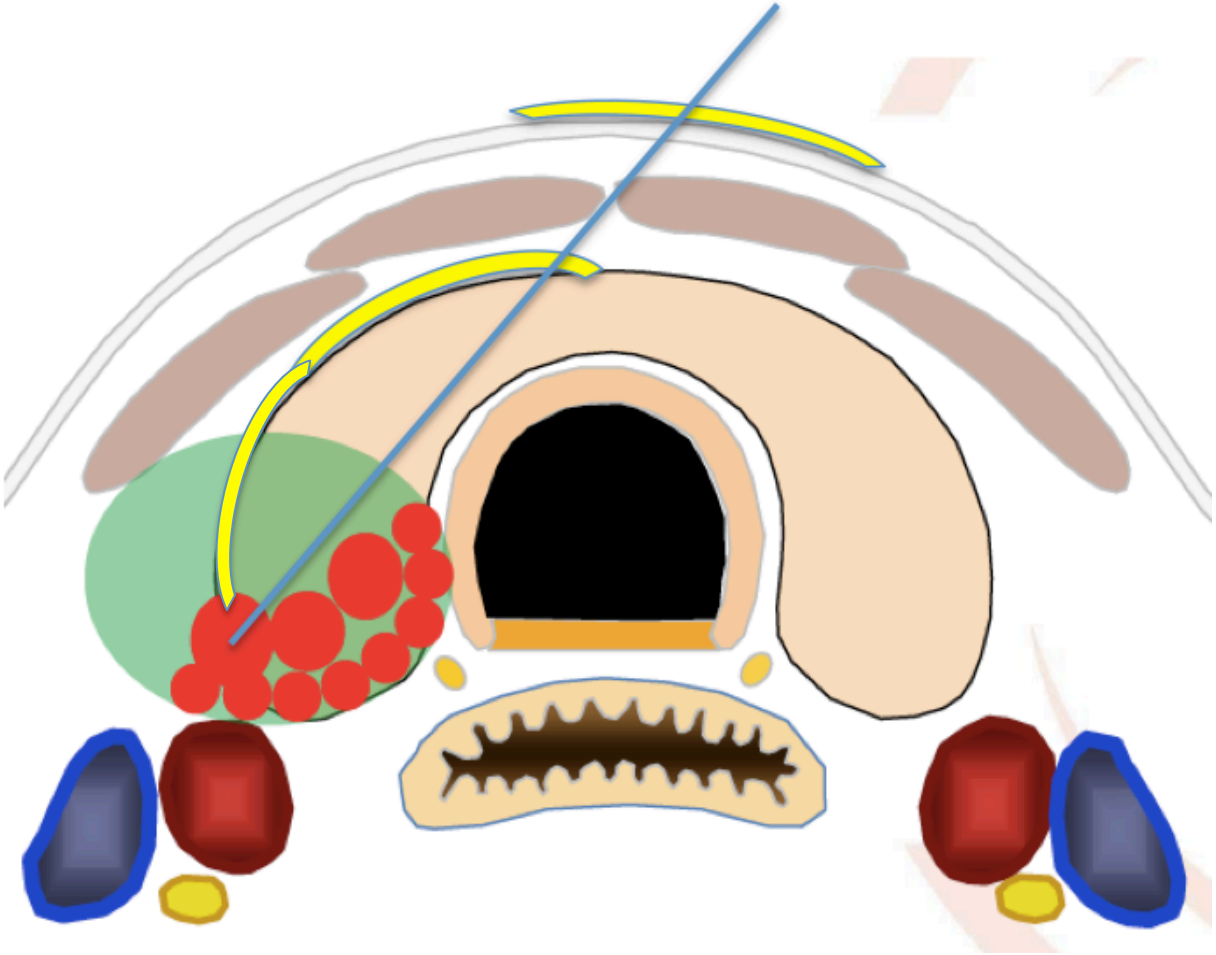

RFA ablation of benign cold thyroid nodules: initial clinical experience

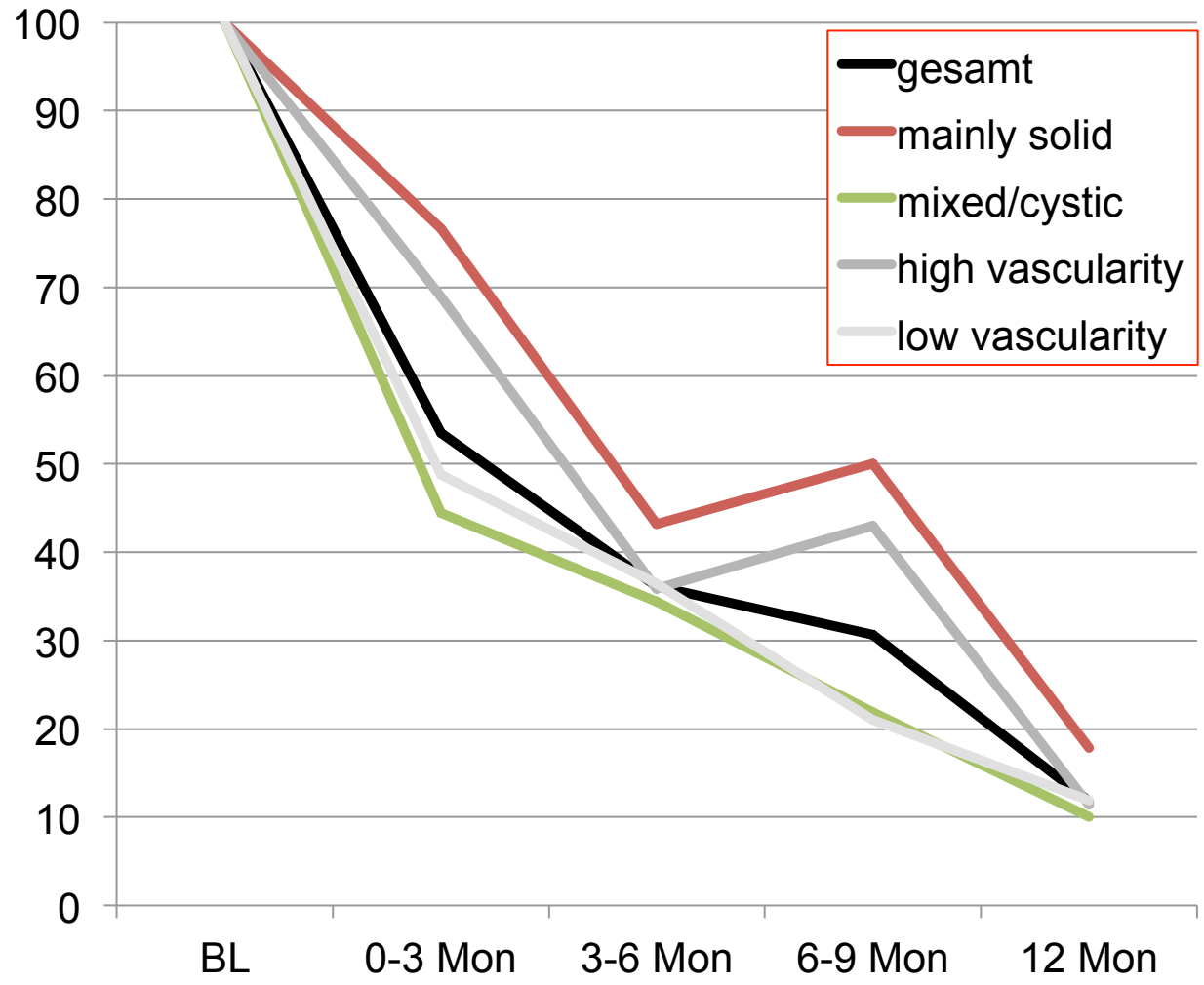

N=30
6.3 ml (0.6 – 28)
2/3 statisch
1/3 moving shot

17G, 1cm active tip
77% Pethidin
23% keine LÄ

22/25 Pat
verbesserte
Symptomatik

Kim YS et a. Thyroid 2006; 16: 361-367

N= 94; 71 J, KV: 21 ml; (prä)toxisch 32 ml

Schilddrüsenknoten und begleitende Beschwerden bleiben klinisch stabil über 2 Jahre

Knotenvolumina

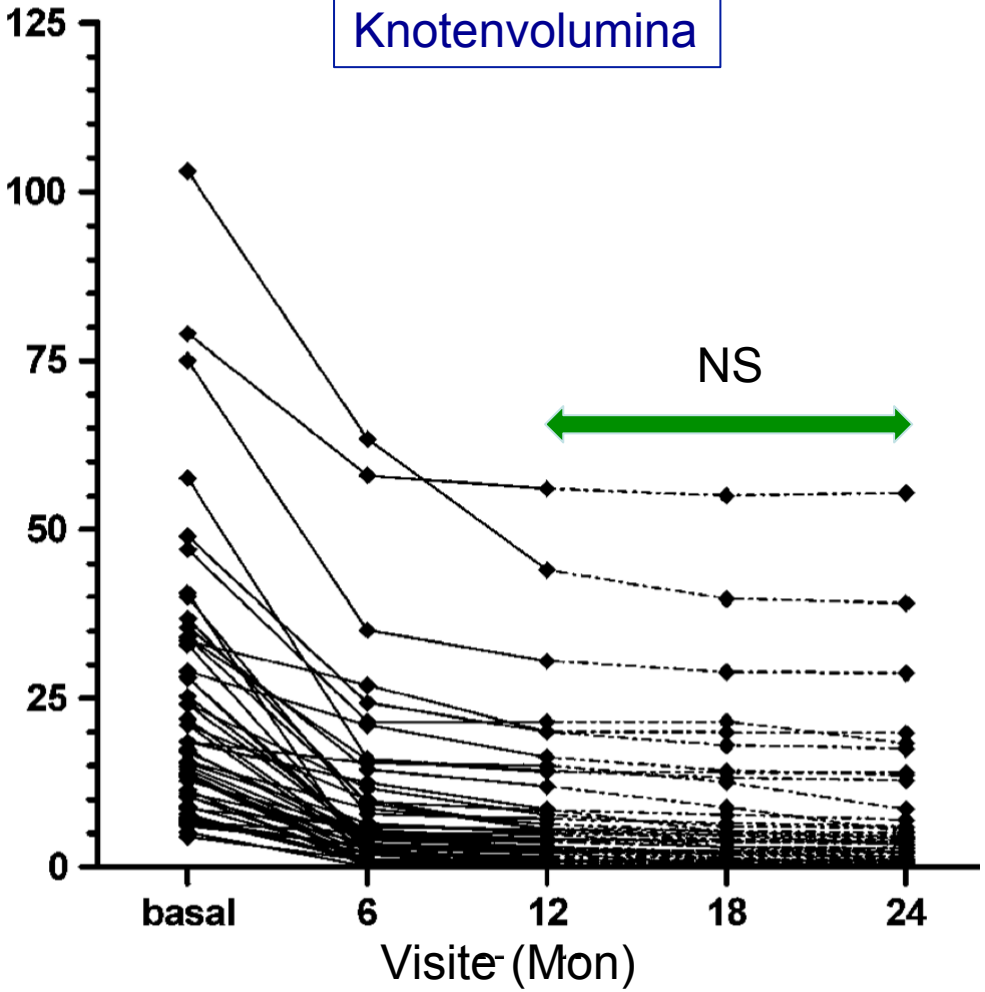

Symptomatikscore (max 6P)

- Druckgefühl
- Schluckprobleme
- kosmetisch störend

0 P. nicht vorhanden
1 P. mäßig stark
2 P. deutlich belastend

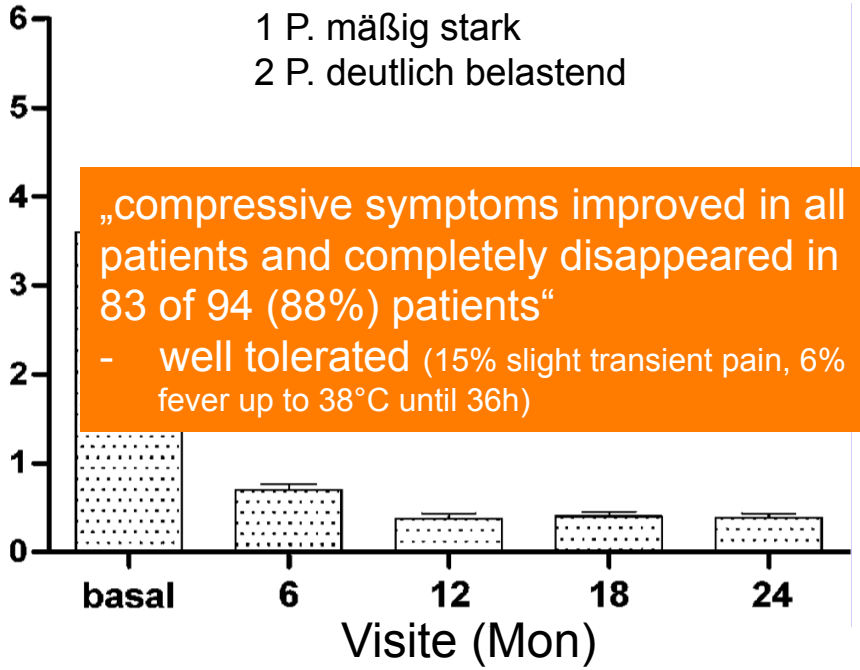

„compressive symptoms improved in all patients and completely disappeared in 83 of 94 (88%) patients“

- well tolerated (15% slight transient pain, 6% fever up to 38°C until 36h)

Spiezia S et al. Thyroid 2009; 19:219-225

RFA - Langzeitergebnisse Knotenvolumina von 111 Patienten

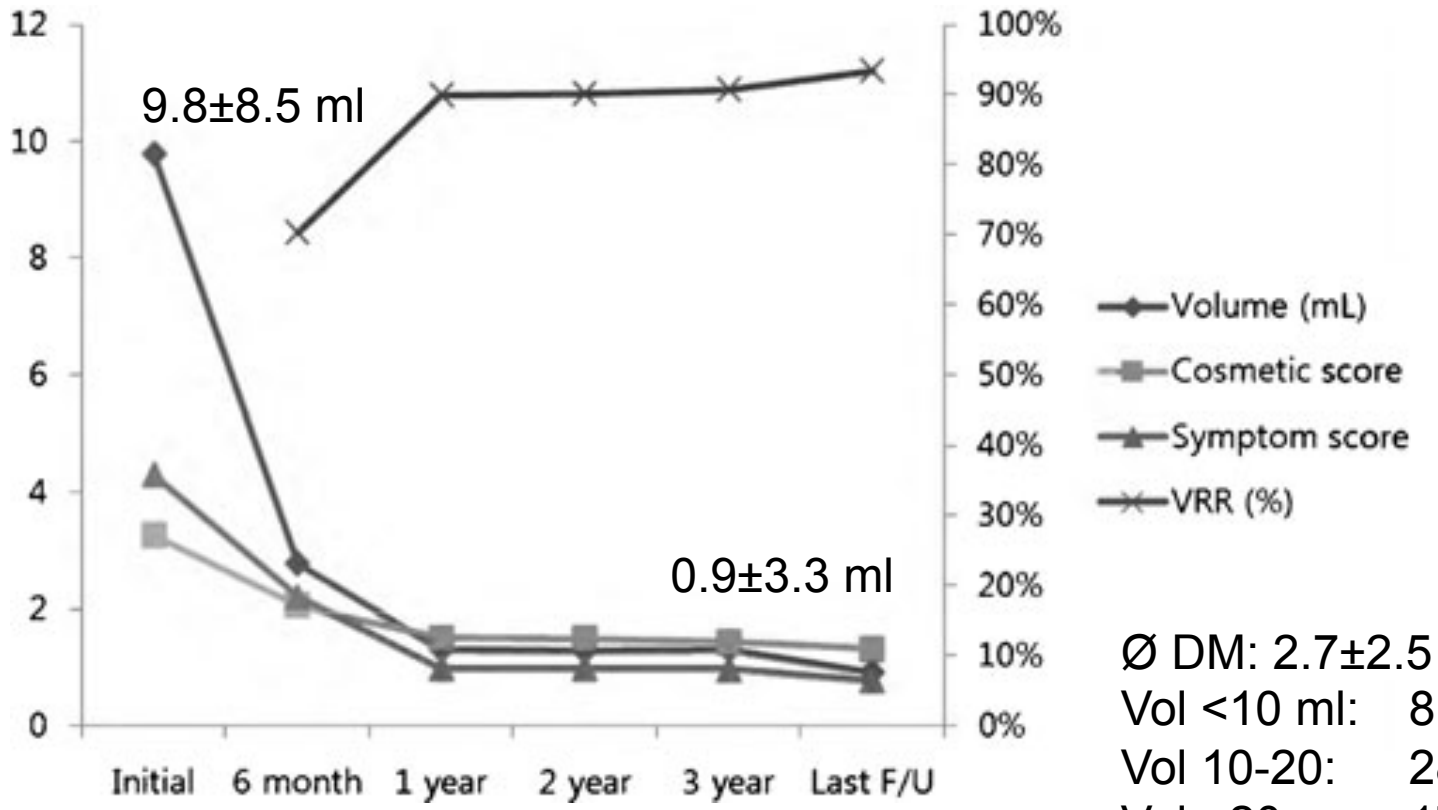

Ø DM: 2.7±2.5 (2-6 cm)
Vol <10 ml: 81 Pat
Vol 10-20: 28 Pat
Vol >20: 17 Pat
solider Anteil: 65%

Lim HJ, Baek JH et al. Eur Radiol 2013;23:1044-49

Volumenreduktion bei unterschiedlichen Knotengrößen während der ersten 6 Monate nach RFA

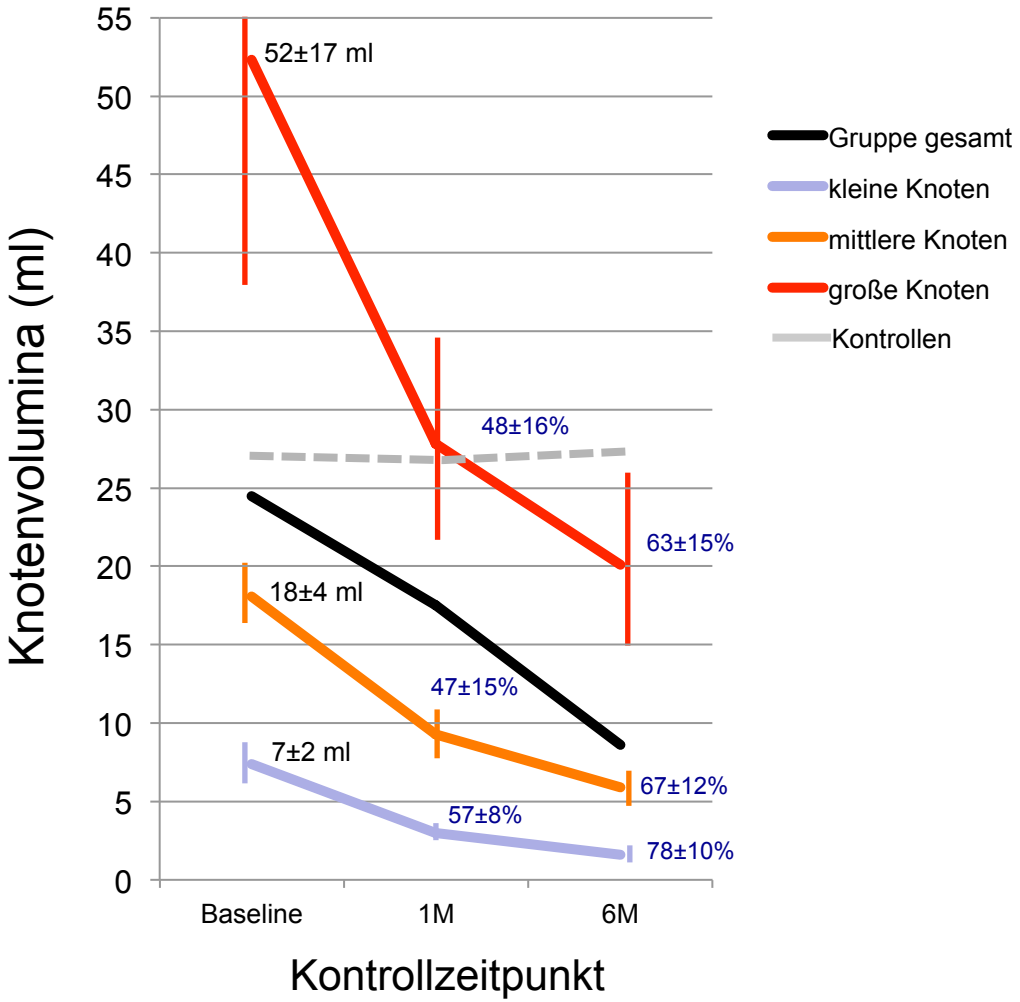

Cesareo R et al. J Clin Endocrinol Metab 2015; 100:460-6.

Volumsreduktion nach 1-maliger Radiofrequenzablation Mittelwert von 13 Studien und eigene Ergebnisse

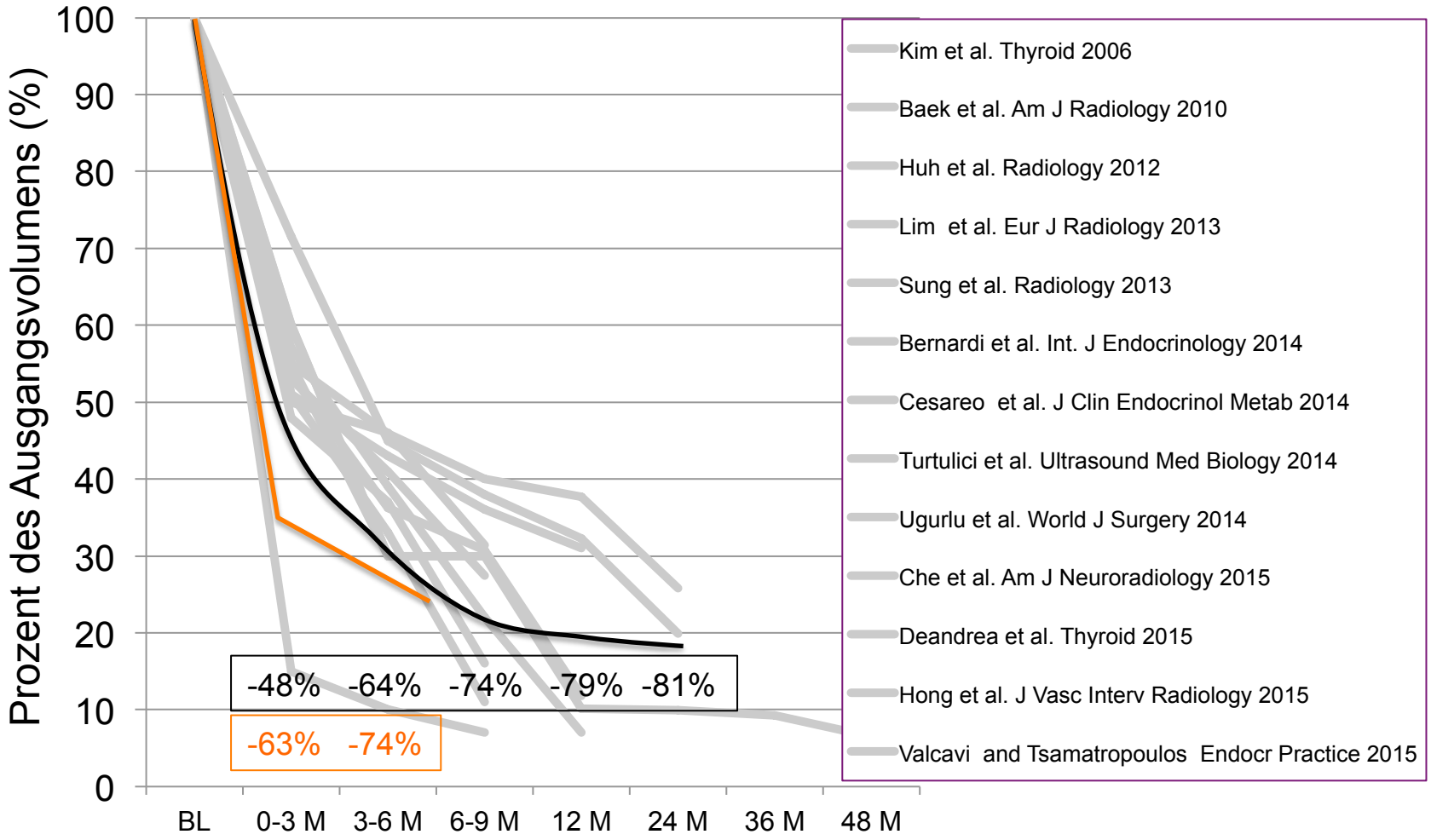

Volumsreduktion 6 Mon nach RFA

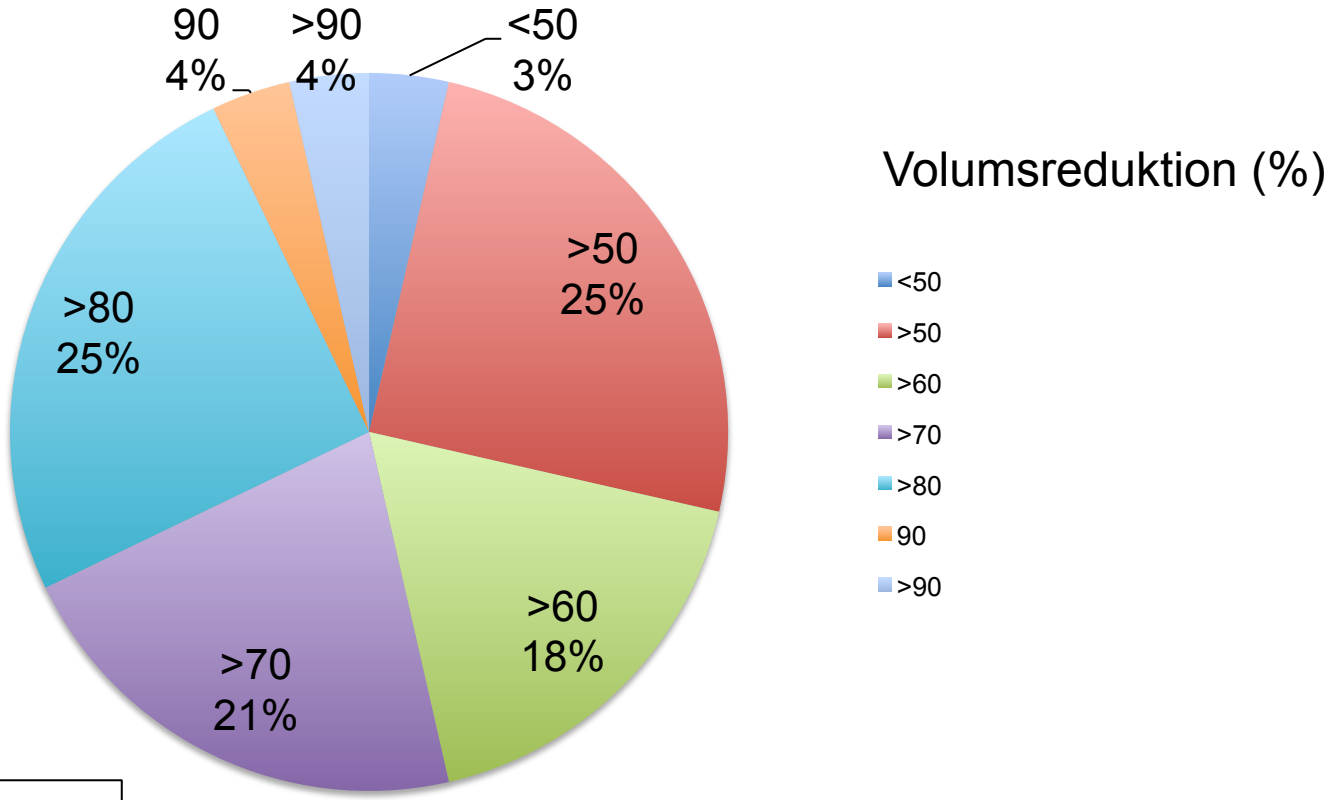

42% davon große Knoten:	
15-30 ml	11
30-60 ml	11
>70 ml	4

RFA und Verbesserung der lokalen Symptomatik [1]

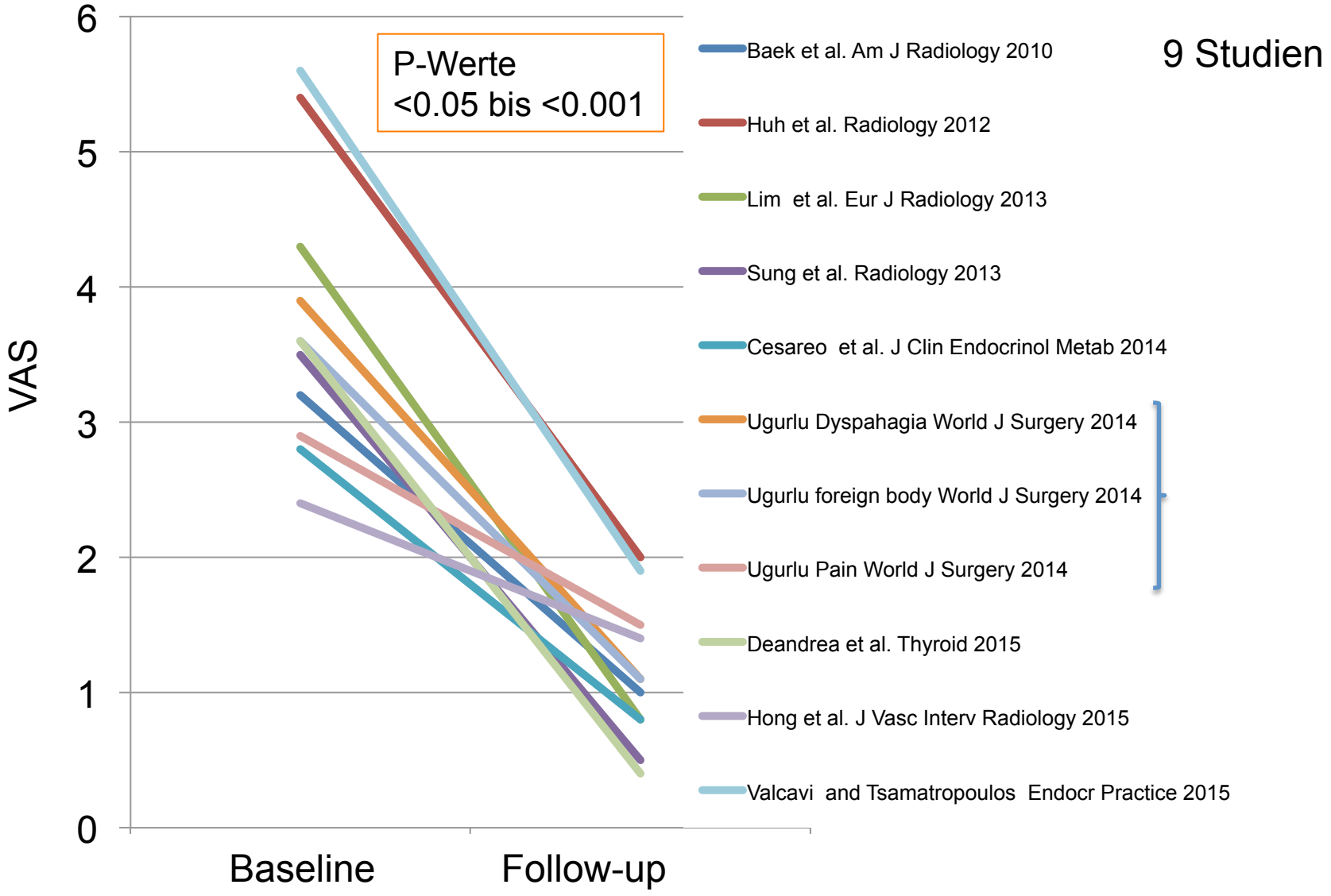

RFA und Verbesserung der lokalen Symptomatik (2)

Kim et al. Thyroid 2006	88% gaben Besserung der Symptomatik an	
Bernardini et al. J Endocrinol 2014	bei 11 von 13 (85%) Patienten Symptome nicht mehr vorhanden	
Valcavi et al. Endocr Practice 2015	Health related quality of life **SF 12 mental component summary** (SF12 MCS)	Anstieg von 36 auf 50.3 Punkte nach 1 und 2 Jahren (p<0.0001)
	SF 12 physical component score (SF12 PCS	Anstieg von 50.4 auf 54.5 Punkte nach 1 und 2 Jahren (p<0.001)

RFA und Verbesserung im “Cosmetic-Score“

9 Studien

Alle Studien berichten über eine signifikante Verbesserung eines Scores, der die objektive Größe des Knotens widerspiegelt

3.6 ➔ 1.5****	3.6 ➔ 2.0****	3.2 ➔ 1.5****
3.6 ➔ 1.1****	3.4 ➔ 2.4*	2.6 ➔ 1.7**
3.6 ➔ 1.7****	3.8 ➔ 2.5****	5.7 ➔ 1.9**** (VAS)

1= nicht palpabel; 2= palpabel, nicht sichtbar; 3= palpabel und beim Schlucken sichtbar; 4= mit freiem Auge sichtbar

(zumeist über 6 Monate evaluiert)

Literatur zu möglichen Komplikationen einer RFA

Autor und Publikation	Titel	Detail
Jeong 2008 Eur Radiol	RFA of benign thyroid nodules: safety and imaging follow up in 236 patients	1.3% voice changes (all recovered < 2 mos) 2.1% hematoma (conservative Tx)
Shin 2011 Am J Neuroradiol	Rupture of benign thyroid tumors after RFA	6 cases /1491 treated patients (0.4%) 3 cases conservative Tx, 3 incision and drainage
Ha 2011 Eur Radiol	Clinical significance of vagus nerve variation in RFA of thyroid nodules	classification of vagus nerves by objective standards may minimise the risk of injury during surgery
Ha 2011 Curr Opin Endocrinol, Diab & Obesity	The efficacy and complications of RFA of thyroid nodules	
Baek JW Radiology 2012	Complications Encountered in the Treatment of Benign Thyroid Nodules with US-guided RFA: A Multicenter Study	RF ablation of benign thyroid nodules is a safe procedure.
Ha Thyroid 2013	RFA of Benign Thyroid Nodules Does Not Affect Thyroid Function in Patients with Previous Lobectomy	

RFA Komplikationen und Nebenwirkungen

Multizentrische Studie mit 1459 Patienten

Complication or Side Effect	No. of Complications	Time of Detection (d)	Time to Recovery (d)
Major	20 (1.4)	1–180	1–90
Voice change	15 (1.02)	1–2	1–90
Nodule rupture	2 (0.14)	22–30	<30
Nodule rupture with abscess formation*	1 (0.07)	50	None
Hypothyroidism*	1 (0.07)	180	None
Brachial plexus injury	1 (0.07)	1	60
Minor	28 (1.92)	1–2	1–30
Hematoma	15 (1.02)	1	<30
Vomiting	9 (0.62)	1–2	1–2
Skin burn	4 (0.27)	1	<7
Side effect	46 (3.15)	1	1–2
Pain	38 (2.6)	1	1–2
Vasovagal reaction	5 (0.34)	1	1
Coughing	3 (0.21)	1	1

Note.—Number in parentheses is percentage of complications per total patients.

* Complications with remaining sequela.

Baek JH et al Radiology 2012; 262:335

Länder in denen heute RFA angeboten wird

RFA und Laserablationszentren in Italien

RFA Indikationen – Konsensus italienischer Experten

Radiofrequency ablation for thyroid nodules: which indications? The first Italian opinion statement

Roberto Garberoglio[1] · Camillo Aliberti[2] · Marialuisa Appetecchia[3] · Marco Attard[4] · Giuseppe Boccuzzi[5] · Flavio Boraso[6] · Giorgio Borretta[7] · Giuseppe Caruso[8] · Maurilio Deandrea[9] · Milena Freddi[10] · Gabriella Gallone[11] · Giovanni Gandini[12] · Guido Gasparri[10] imone[9] · Mauro Maccario[1] Fabio Orlandi[16] · estini[10] · Enrico Papini[19] · Fabrizio Riganti[1] . Stefano Spiezia[24] Paolo Vitti[21] · Ma

Received: 13 February
© Società Italiana di

Zusammensetzung der Fachdisziplinen

Endokrinologie	11
Interventionelle Radiologie	6
Endokrine Chirurgie	4
Nuklearmedizin	2
Pathologie	2
Innere Medizin	1
Public Health	1

Gaberoglio R et al. J Ultrasound 2015; 19:423-30

RFA-Indikationen der italienischen Expertengruppe

- **Benigne SD Knoten (>20 ml)**, kalt, lokale, oder kosmetische Probleme, wenn Chirurgie kontraindiziert oder nicht erwünscht
- **Autonome Adenome** (warm/heiß) toxisch oder prätoxisch, wenn Chirurgie oder RJTx kontraindiziert oder nicht erwünscht
- Palliative Therapie für **lokale SD Karzinomrezidive** wenn Chirurgie kontraindiziert und Radiojod ineffektiv
- **Benigne SD Knoten (<20 ml)** in Verbindung mit lokaler Symptomatik, signifikantes Knotenwachstum

Folgende Indikationen wurden negativ bewertet:

- SD Zysten und prädominant zystische Knoten: Alkoholablation ist 1st line Tx
- SD Malignome oder follikuläre Neoplasien: Chirurgie ist Standardtherapie

Gaberoglio R et al. J Ultrasound 2015; 19:423-30

Patienten die nicht für eine RFA geeignet sind

- kein eindeutig benignes zytologisches Ergebnis
- wenn auch eine erfolgreiche Ablation des/der Knoten(s) kein zufriedenstellendes Gesamtergebnis erwarten lässt
- zu weit kaudal gelegener Knoten
- prominente ventrale Blutgefäße, die schwer mit Sonde zu umgehen sind
- mediale Lage des Nervus vagus
- Schrittmacherträger (bzw. Rücksprache mit Kardiologen/Rhythmologen)

Hemmnisse der Radiofrequenzablation

- Methodik wurde nicht in den USA oder Europa entwickelt
- kein einheitlich angesprochener Fachbereich, auch traditionell von Land zu Land verschieden (Radiologie, Chirurgie, Nuklearmedizin, Endokrinologie)
- für “konservative“ Fächer zu invasive Behandlungsmethode
- Chirurgie zeigt häufig ablehnende Haltung gegenüber organerhaltenden Therapieansätzen
  - sieht die RFA noch nicht als eigene Chance für individualisiertes Tx-angebot
- Methodik erfordert gewisse manuelle Geschicklichkeit und z.T. Bihändigkeit
- keine Ausbildungszentren, vom persönlichen Engagement abhängig
- derzeit keine oder nur sporadische (Teil-) Rückvergütung seitens der Kassen

Einwände die gegen die RFA vorgebracht werden

Wer weiß, ob die Punktion nicht “daneben“ lag ?

... sicher eine sehr schmerzhafte Erfahrung

... kann nichts g‘scheites sein, wenn es nur einer macht...

der Knoten kommt sicher wieder

die RFA könnte ein Malignom verursachen

Einwände die gegen die RFA vorgebracht werden

Wer weiß, ob die Punktion nicht “daneben“ lag ?

... sicher eine sehr schmerzhafte Erfahrung

... kann nichts g‘scheites sein, wenn es nur einer macht...

der Knoten kommt sicher wieder

die RFA könnte ein Malignom verursachen

Benigner, symptomatischer Knoten/Zyste
Aspekte im Behandlungsverlauf

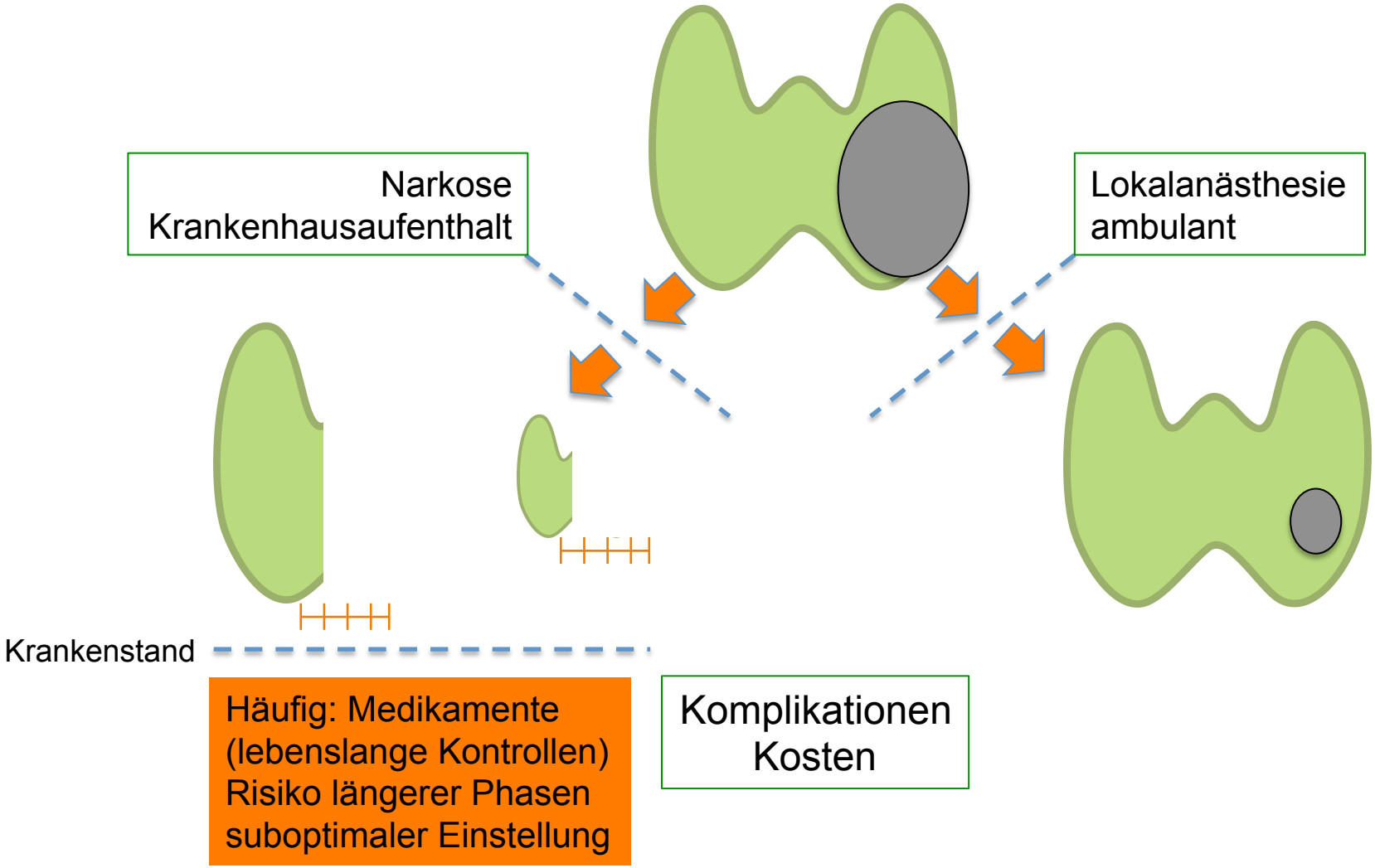

Gharib H et al. Review article on minimal invasive therapy for thyroid nodules

Nonsurgical, Image-Guided, Minimally Invasive Therapy for Thyroid Nodules

Hossein Gharib, MD, Laszlo Hegedus, MD, Claudio Maurizio Pacella, MD, Jung Hwan Baek, MD, and Enrico Papini, MD

Laszlo Hegedus, Department of Endocrinology & Metabolism, Odense University Hospital, 5000 Odense, Denmark; Jung Hwan Baek, Department of Radiology, University of Ulsan College of Medicine, Seoul, Korea; Claudio Pacella, Regina Apostolorum Hospital, Rome, Italy; Enrico Papini, Endocrinology Department, Regina Apostolorum Hospital, Albano Laziale, Rome, Italy

Conclusions: Surgery and radioiodine remain an established treatment for nodular goiters. However, the new image-guided minimally invasive approaches appear safe and effective, and can be used to treat symptomatic or enlarging thyroid masses.

J Clin Endocrinol Metab 2013;98:3949-57

Zusammenfassung

Die meisten Patienten mit Knotenbildungen benötigen keine Behandlung!

auffälliger Knoten: FNP oder FNCC! (2. FNP/FNCC oder CNB)

keine Beschwerden: Observanz, evtl medikamentöse Therapie

mit Beschwerden: **Operation: Therapiestandard**

RFA: falls OP nicht erwünscht/kontraindiziert

autonomer Knoten: **Radiojodtherapie: Therapiestandard**

RFA: falls RJTx oder Operation nicht erwünscht/ kontraindiziert

zystischer Knoten: **Alkoholablation: Therapiestandard**

zweite Wahl: Operation oder RFA