Sonografische Malignitätskriterien TI-RADS: ja, aber welches?

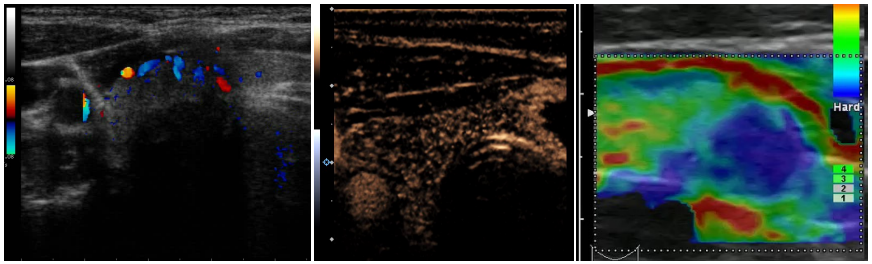

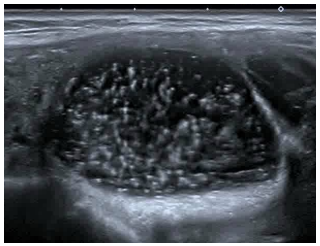

Jörg Bojunga
Medizinische Klinik I
Johann Wolfgang Goethe-Universität
Frankfurt am Main

1

Interessenkonflikte

Honorare oder andere finanzielle Unterstützung

- AAA
- BMS
- Boehringer Ingelheim
- Falk Foundation
- Hexal
- IPSEN
- Lilly
- Novartis
- NovoNordisk
- MSD
- Pfizer
- Sanofi
- Shire

2

Der Effekt von Screeningprogrammen

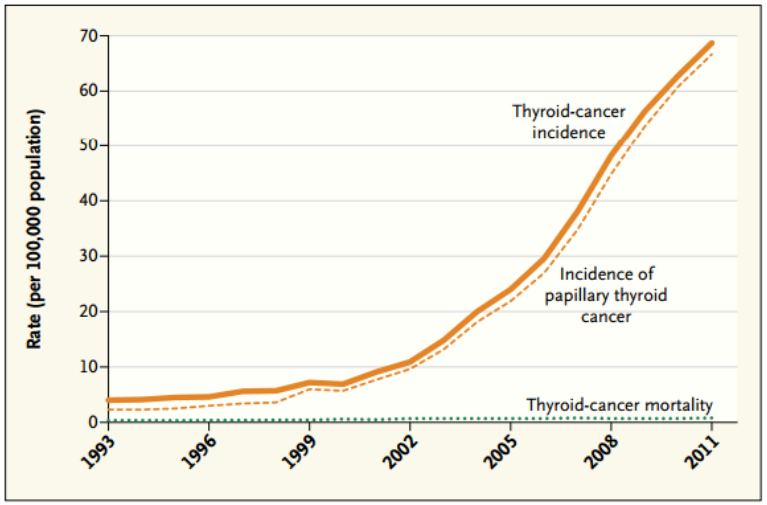

NEJM 2014, 371;19

3

European Thyroid JOURNAL | M Grussendorf *et al.* | 11:4 | e220027

RESEARCH

Malignancy rates in thyroid nodules: a long-term cohort study of 17,592 patients

M Grussendorf[1], I Ruschenburg[2] and G Brabant[3]

Table 3 Age distribution of all patients and of ROM within the age groups.

Age (years)	**All patients with TN >1 cm**			
	Pts. (*n*)	% of all	Pts. with malign. (*n*)	ROM (%)
≤30	1133	6.4	32	2.8
31–50	6851	38.9	74	1.1
51–70	7609	43.3	66	0.9
>70	1999	11.4	17	0.9
All	17,592	100.0	189	1.1

malign., malignancy; pts., patients; ROM, rate of malignancy; TN >1 cm, thyroid nodule larger than 1 cm in diameter.

4

Ultrasound risk stratification systems for thyroid nodule: between lights and shadows, we are moving towards a new era

MEDIZINISCHE KLINIK I
des Klinikums der Johann Wolfgang Goethe-Universität Frankfurt am Main

Timeline of systems for ultrasound risk stratification of thyroid nodule

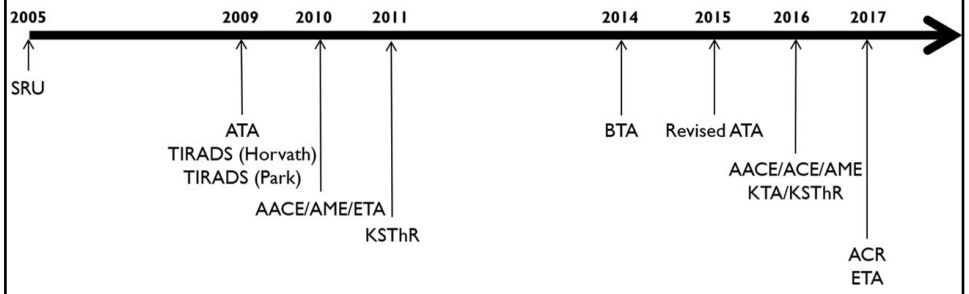

Endocrine (2020) 69:1–4

5

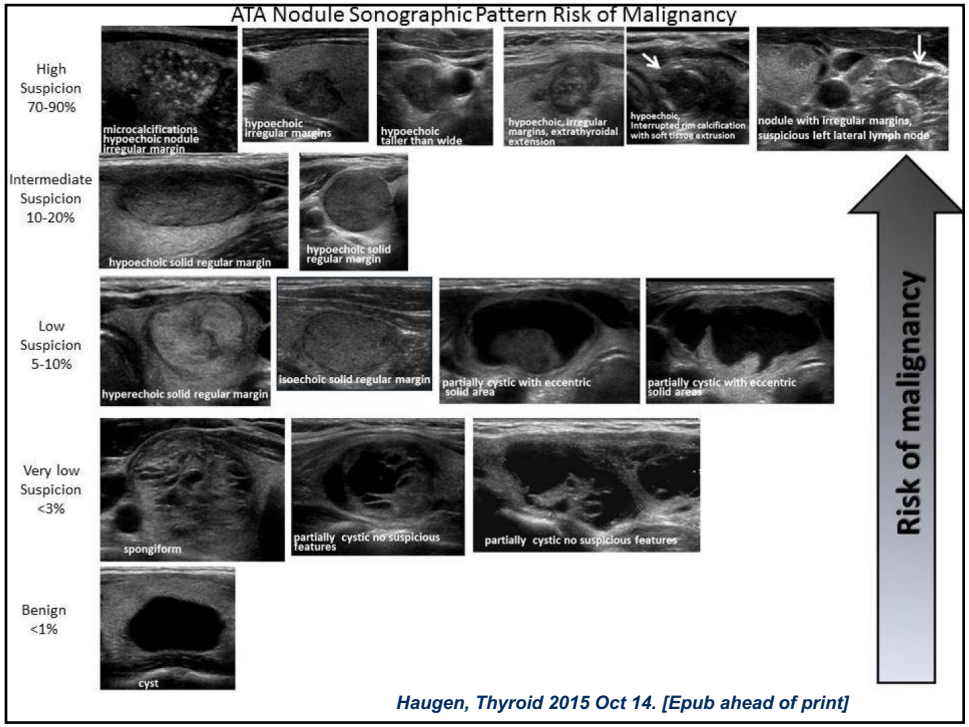

Haugen, Thyroid 2015 Oct 14. [Epub ahead of print]

6

Indikation zur FNA

MEDIZINISCHE KLINIK I
des Klinikums der Johann Wolfgang Goethe-Universität Frankfurt am Main

Sonographic Pattern	Estimated malignancy risk	Consider biopsy	Strength of rec	Quality of evidence
High suspicion	>70-90%	≥ 1 cm	Strong	Moderate
Intermediate suspicion	10-20%	≥ 1 cm	Strong	Low
Low suspicion	5-10%	≥ 1.5 cm	Weak	Low
Very low suspicion	< 3%	≥ 2 cm	Weak	Moderate
Benign	< 1%	No biopsy	Strong	Low
FNA is not recommended for nodules that do not meet the above criteria, including all nodules < 1 cm			Strong	Moderate

Haugen, Thyroid 2015 Oct 14. [Epub ahead of print]

7

Radiology

Radiology: Volume 278: Number 3—March 2016

MEDIZINISCHE KLINIK I
des Klinikums der Johann Wolfgang Goethe-Universität Frankfurt am Main

Malignancy Risk Stratification of Thyroid Nodules: Comparison between the Thyroid Imaging Reporting and Data System and the 2014 American Thyroid Association Management Guidelines[1]

3-10% der Knoten nicht klassifizierbar

Malignitätsrate: bis zu 18%

THYROID
Volume 27, Number 2, 2017
© Mary Ann Liebert, Inc.
DOI: 10.1089/thy.2016.0252

THYROID CANCER AND NODULES

Practical Performance of the 2015 American Thyroid Association Guidelines for Predicting Tumor Recurrence in Patients with Papillary Thyroid Cancer in South Korea

8

MEDIZINISCHE KLINIK 1
des Klinikums der Johann Wolfgang Goethe-Universität Frankfurt am Main

Macrocalcifications Do Not Alter Malignancy Risk Within the American Thyroid Association Sonographic Pattern System When Present in Non-High Suspicion Thyroid Nodules

THYROID
Volume 31, Number 10, 2021

Kristen Kobaly,[1] Caroline S. Kim,[1] Jill E. Langer,[2] and Susan J. Mandel[1]

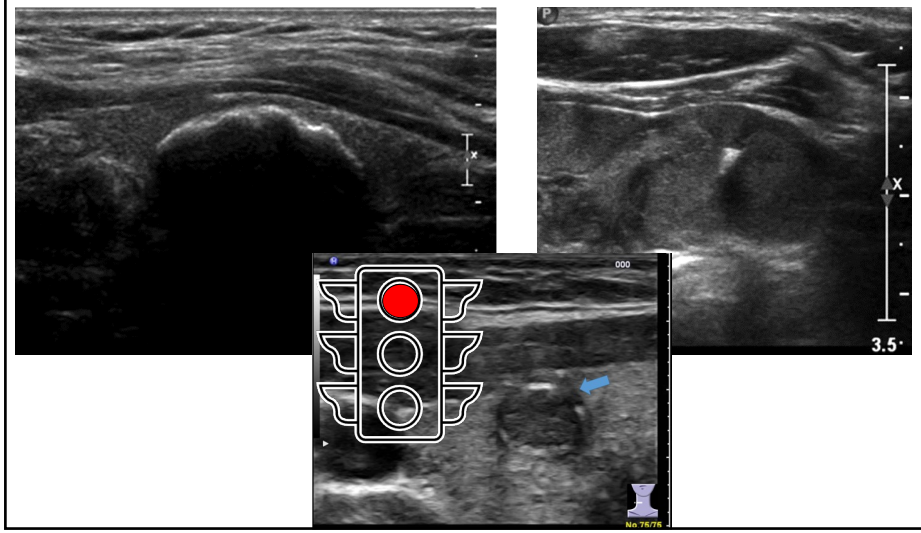

9

ACR TI-RADS™

Composition[1]	Cystic, almost completely cystic, or spongiform	Mixed cystic and solid			Solid or almost completely solid		
Echogenicity of Solid Components[2]		Hyperechoic or Isoechoic 2 pt	Hypoechoic 3 pt	Very Hypoechoic 4 pt	Hyperechoic or Isoechoic 3 pt	Hypoechoic 4 pt	Very Hypoechoic 5 pt
Other Features		Macrocalcifications ....Add 1 pt Peripheral (rim) calcifications ....Add 2 pt Punctate echogenic foci....Add 3 pt Lobulated or irregular margin without extra-thyroidal extension....Add 2 pt Taller-than-wide ....Add 3 pt Definite extra-thyroidal extension[3] ....Add 3 pt					
		Add All Points to Determine TI-RADS Level and Management					
TI-RADS Level	0 pt: TR1 No FNA or follow-up	2 pt: TR2 No FNA or follow-up	3 pt: TR3 FNA if ≥ 2.5 cm Follow if ≥ 1.5 cm No FNA or follow-up if < 1.5 cm	4 – 6 pt: TR4 FNA if ≥ 1.5 cm Follow if ≥ 1.0 cm No FNA or follow-up if < 1.0 cm	> 6 pt: TR5 FNA if ≥ 1.0 cm Follow if ≥0.5 cm No FNA or follow-up if < 0.5 cm		

[1] Classify nodule as solid if composition cannot be determined
[2] Classify nodule as isoechoic if echogenicity cannot be determined
[3] Nodules with definite extra-thyroidal extension should be considered malignant until proven otherwise

doi.org/10.2214/AJR.20.24608
AJR 2021; 216:570–578

10

Reduction in Thyroid Nodule Biopsies and Improved Accuracy with American College of Radiology Thyroid Imaging Reporting and Data System[1]

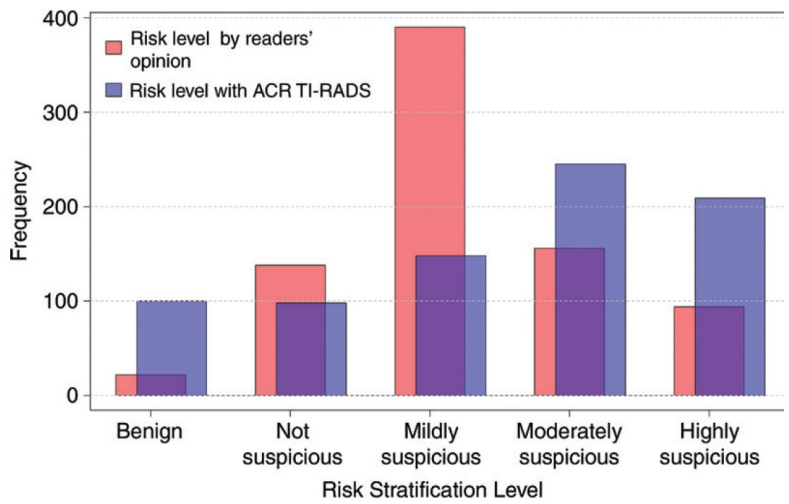

Radiology: Volume 287: Number 1—April 2018

11

EU-TIRADS

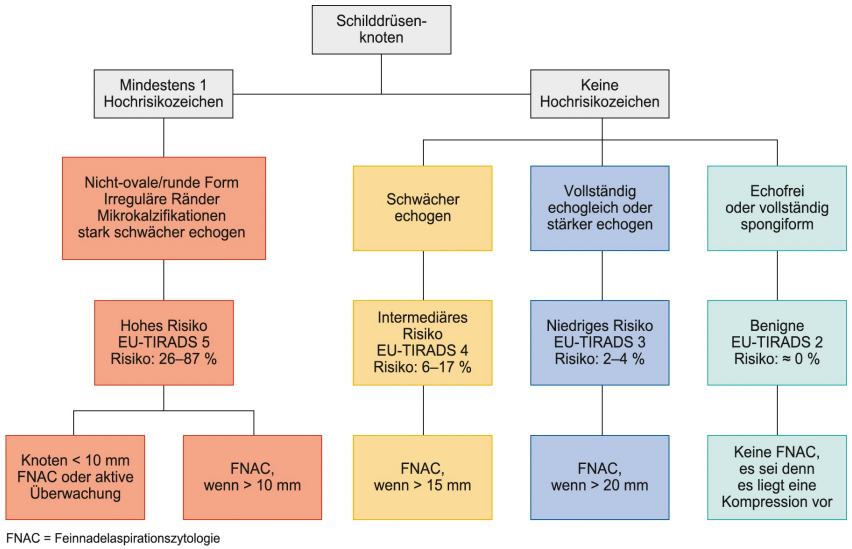

FNAC = Feinnadelaspirationszytologie

Bojunga, Atlas Schilddrüsensonografie, Elsevier 2022

12

Kwak-TIRADS

Sonografisches Kriterium	Odds ratio für Malignität (multivariate Analyse)
Zusammensetzung	
Solide	1,8
Gemischt	1
Echogenität	
Stärker-/isoechogen	1
Schwächer echogen	1,9
Stark schwächer echogen	3,8
Ränder	
Scharf begrenzt	1
Mikrolobuliert	5
Unscharf begrenzt	15,3
Kalzifizierungen	
Keine Kalzifizierungen	1
Makrokalzifikationen	1,4
Mikrokalzifikationen	5,9
Form	
Wider than tall	1
Taller than wide	3,7

K-TIRADS Kategorie	1	2	3	4	5
Definition	Kein Knoten	Benigner Knoten	Wahrscheinlich benigner Knoten (keine suspekten US-Kriterien)	**4a:** gering suspekt (1 suspektes US-Kriterien) **4b:** intermediär suspekt (2 suspekte US-Kriterien) **4c:** moderat suspekt, nicht klassisch für Malignität (3 oder 4 suspekte US-Kriterien)	Hochgradig malignom-suspekter Knoten (5 suspekte US-Kriterien)

Bojunga, Atlas Schilddrüsensonografie, Elsevier 2022

13

Diagnostic Performance of Kwak, EU, ACR, and Korean TIRADS as Well as ATA Guidelines for the Ultrasound Risk Stratification of Non-Autonomously Functioning Thyroid Nodules in a Region with Long History of Iodine Deficiency: A German Multicenter Trial

Philipp Seifert [1,*], Simone Schenke [2,*], Michael Zimny [3], Alexander Stahl [4], Michael Grunert [5], Burkhard Klemenz [5], Martin Freesmeyer [1], Michael C. Kreissl [2], Ken Herrmann [6] and Rainer Görges [6,7]

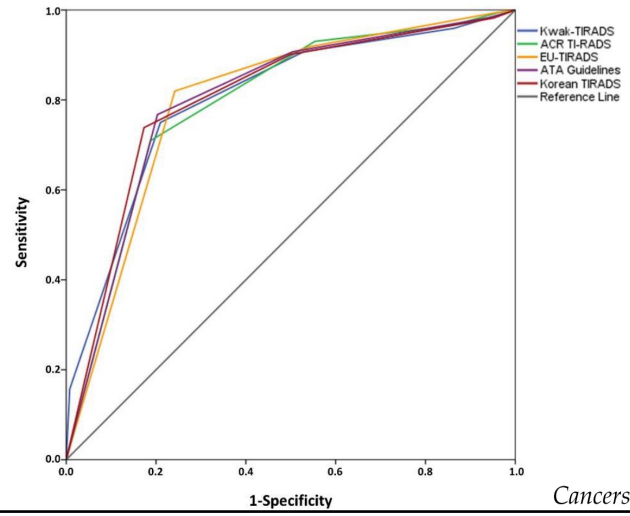

Cancers **2021**, *13*, 4467.

14

CLINICAL RESEARCH ARTICLE

MEDIZINISCHE KLINIK 1
des Klinikums der Johann Wolfgang Goethe-Universität Frankfurt am Main

Reducing the Number of Unnecessary Thyroid Biopsies While Improving Diagnostic Accuracy: Toward the "Right" TIRADS

Table 2. Ability of the Five Sonographic Classification Systems to Identify Nodules Whose FNA Could Be Deferred and to Discriminate Between Benign and Malignant Nodules

	Avoided Biopsies (%)[a]	FN (FNR)	TN (TNR)	Sensitivity (95% CI)	Specificity (95% CI)	PPV (95% CI)	NPV (95% CI)	AUC	DOR[b]
ACR TIRADS	268 (53.4)	6/268 (2.2%)	262/268 (97.8%)	83.3 (67.2–93.6)	56.2 (51.6–60.8)	12.8 (8.8–17.8)	97.8 (95.2–99.2)	0.7 (0.62–0.78)	6.42 (2.62–15.72)
ATA	220 (43.8)	9/220 (4.1%)	211/220 (95.9%)	75 (57.8–87.9)	45.3 (40.7–49.9)	9.6 (6.4–13.6)	95.9 (92.4–98.1)	0.6 (0.51–0.69)	2.48 (1.14–5.39)
AACE/ACE/AME	175 (34.9)	5/175 (2.9%)	170/175 (97.1%)	86.1 (70.5–95.3)	36.5 (32.1–41.0)	9.5 (6.5–13.2)	97.1 (93.5–99.1)	0.61 (0.53–0.7)	3.56 (1.36–9.33)
EU-TIRADS	154 (30.7)	5/154 (3.2%)	149/154 (96.8%)	86.1 (70.5–95.3)	32 (27.8–36.4)	8.9 (6.1–12.4)	96.7 (92.6–98.9)	0.59 (0.5–0.68)	2.91 (1.11–7.64)
K-TIRADS	86 (17.1)	3/86 (3.5%)	83/86 (96.5%)	91.7 (77.5–98.2)	17.8 (14.4–21.6)	7.9 (5.5–11)	96.5 (90.2–99.3)	0.55 (0.46–0.64)	2.38 (0.71–7.96)

Abbreviations: AUC, area under the receiver operating characteristic curve; FN, false negative; PPV, positive predictive value.

ACR-TIRADS: Reduktion unnötiger FNP um 50%

J Clin Endocrinol Metab, January 2019, 104(1):95–102

15

Ultrasound systems for risk stratification of thyroid nodules prompt inappropriate biopsy in autonomously functioning thyroid nodules

Clinical Endocrinology. 2020;93:67–75.

MEDIZINISCHE KLINIK 1
des Klinikums der Johann Wolfgang Goethe-Universität Frankfurt am Main

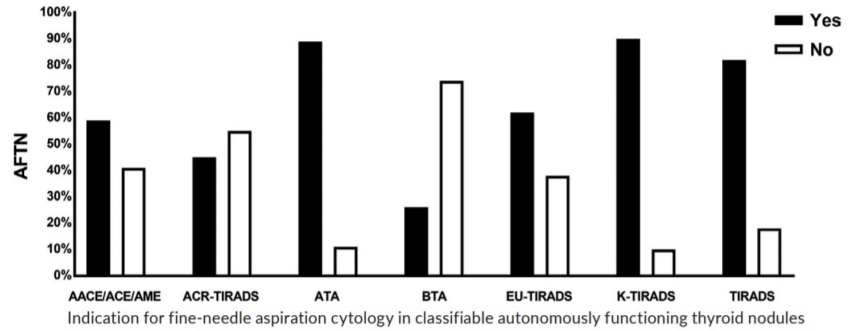

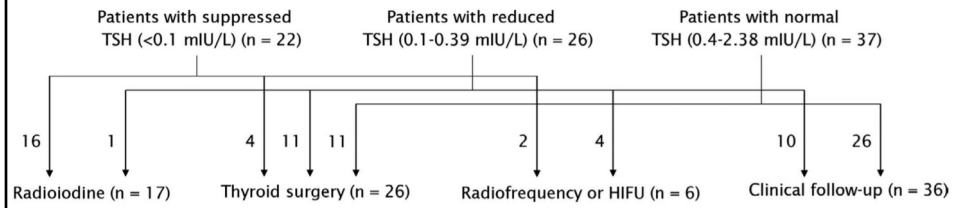

16

Ultrasound features and risk stratification systems to identify medullary thyroid carcinoma

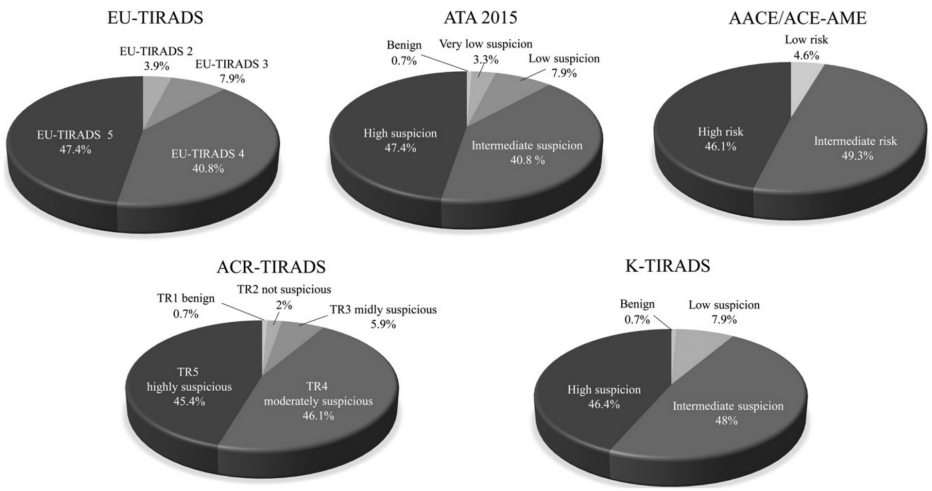

European Journal of Endocrinology (2021) **185**, 193–200

17

The course of thyroid nodules and thyroid volume over a time period of up to 10 years: a longitudinal analysis of a population-based cohort

Recommendation

R11: Routine determination of nodule growth by serial thyroid US assessments, in order to predict cancer, is not justified.

QOE = ++; SOR = grade 2

	Increased	244 (21.0 %)	359 (31.3 %)
>2 (*n* = 155)	Decreased	47 (30.9 %)	37 (24.5 %)
	Unchanged or Increased	108 (69.1 %)	118 (75.5 %)

*SHIP-1 to SHIP-2; †SHIP-1 to SHIP-3.

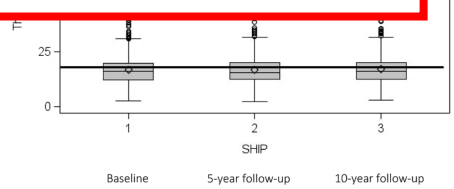

European Journal of Endocrinology (2021) **185**, 431–439

18

Echokomplexer Knoten
Perinoduläre Vaskularisation

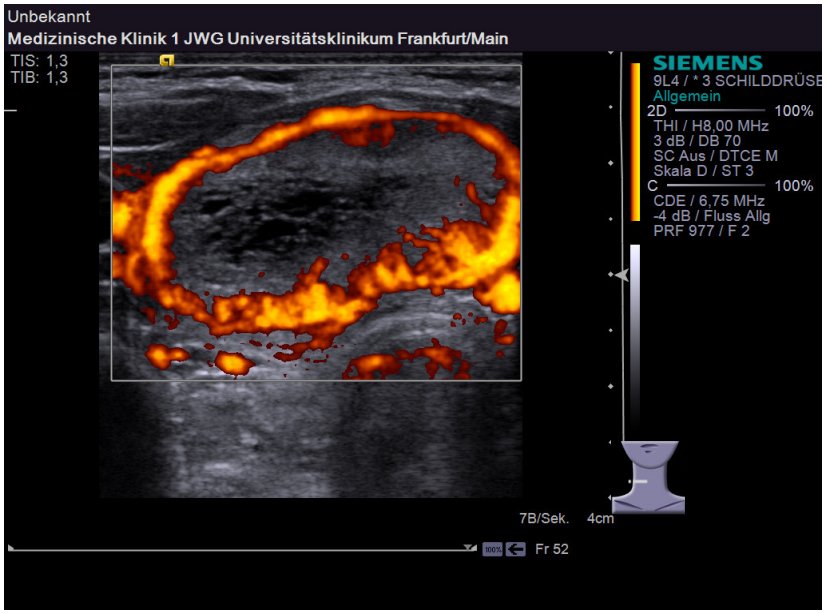

19

Isoechogener Knoten
Intranoduläre Vaskularisation

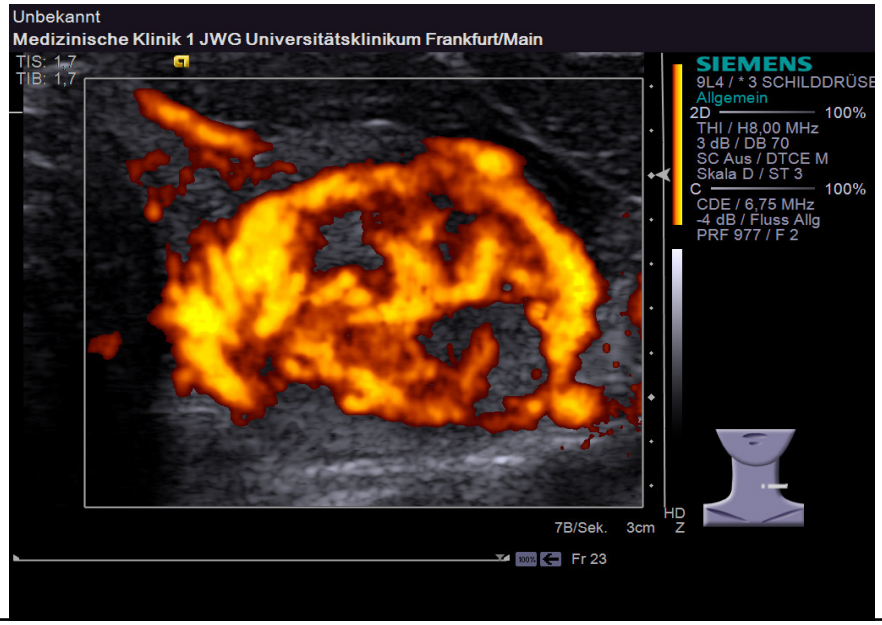

20

Usefulness of Color Doppler Ultrasonography in the Risk Stratification of Thyroid Nodules

MEDIZINISCHE KLINIK I
des Klinikums der Johann Wolfgang Goethe-Universität Frankfurt am Main

Table 3. Sensitivity and specificity for low-risk cytology of the low-risk ultrasonographic TI-RADS classes

TI-RADS classes	Not considering vascularization		Considering vascularization		*p* value
	sensitivity, %	specificity, %	sensitivity, %	specificity, %	

Recommendation

R9: The routine use of Doppler US is not recommended for US malignancy risk stratification.

QOE = +; SOR = grade 2

Table 4. Sensitivity and specificity for high-risk cytology of the high-risk ultrasonographic TI-RADS classes

TI-RADS classes	Not considering vascularization		Considering vascularization		*p* value
	sensitivity, %	specificity, %	sensitivity, %	specificity, %	
TR4	44.0	52.8	37.4	59.6	
TR5	38.5	93.7	26.4	94.9	
AUC-ROC	0.645		0.591		0.011

Eur Thyroid J 2021;10:339–344

21

Elastographiemuster

MEDIZINISCHE KLINIK I
des Klinikums der Johann Wolfgang Goethe-Universität Frankfurt am Main

Benigne

ES1



ES 2

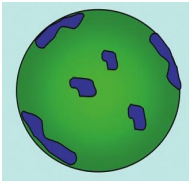

Maligne

ES 3

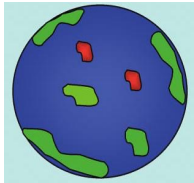

ES 4



Asteria et al *Thyroid* 2008

22

Qualitative elastography can replace thyroid nodule fine-needle aspiration in patients with soft thyroid nodules. A systematic review and meta-analysis☆

MEDIZINISCHE KLINIK 1
des Klinikums der Johann Wolfgang Goethe-Universität Frankfurt am Main

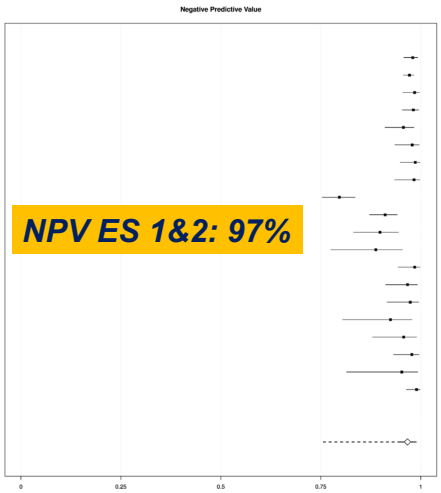

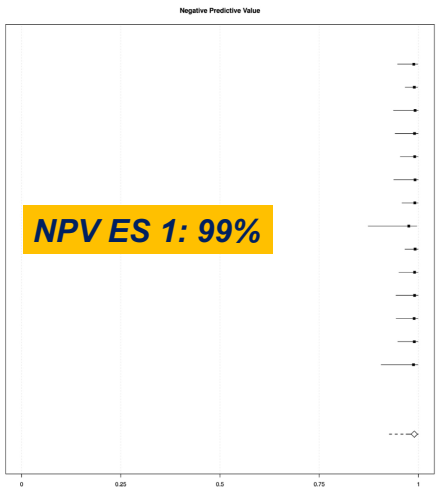

European Journal of Radiology 84 (2015) 652–661

23

MEDIZINISCHE KLINIK 1
des Klinikums der Johann Wolfgang Goethe-Universität Frankfurt am Main

Original Article

Evaluation of Strain Elastography for Differentiation of Thyroid Nodules: Results of a Prospective DEGUM Multicenter Study

Evaluation der Strain Elastografie für die Differenzierung von Schilddrüsenknoten: Ergebnisse einer prospektiven DEGUM Multizenter-Studie

Authors M. Friedrich-Rust[1*], C. Vorlaender[2*], C. F. Dietrich[3], W. Kratzer[4], W. Blank[5], A. Schuler[6], N. Broja[1], X. W. Cui[3,7], E. Herrmann[8], J. Bojunga[1]

Ultraschall in Med 2016; 37: 262–270

24

European Thyroid Association Guidelines for Ultrasound Malignancy Risk Stratification of Thyroid Nodules in Adults: The EU-TIRADS

MEDIZINISCHE KLINIK 1
des Klinikums der Johann Wolfgang Goethe-Universität Frankfurt am Main

Recommendation

R10: Elastography should not replace grayscale study, but it may be used as a complementary tool for assessing nodules for FNA, especially due to its high NPV.

QOE = ++, SOR = grade 2

Eur Thyroid J 2017;6:225–237

25

Online-Kalkulator 2021

MEDIZINISCHE KLINIK 1
des Klinikums der Johann Wolfgang Goethe-Universität Frankfurt am Main

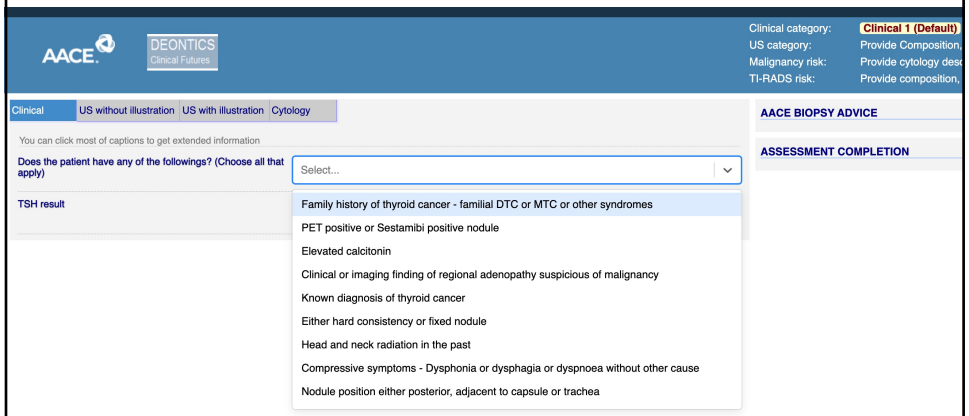

https://aace-thyroid.deontics.com

26

Subkapsuläre und Lage im kranialen Anteil

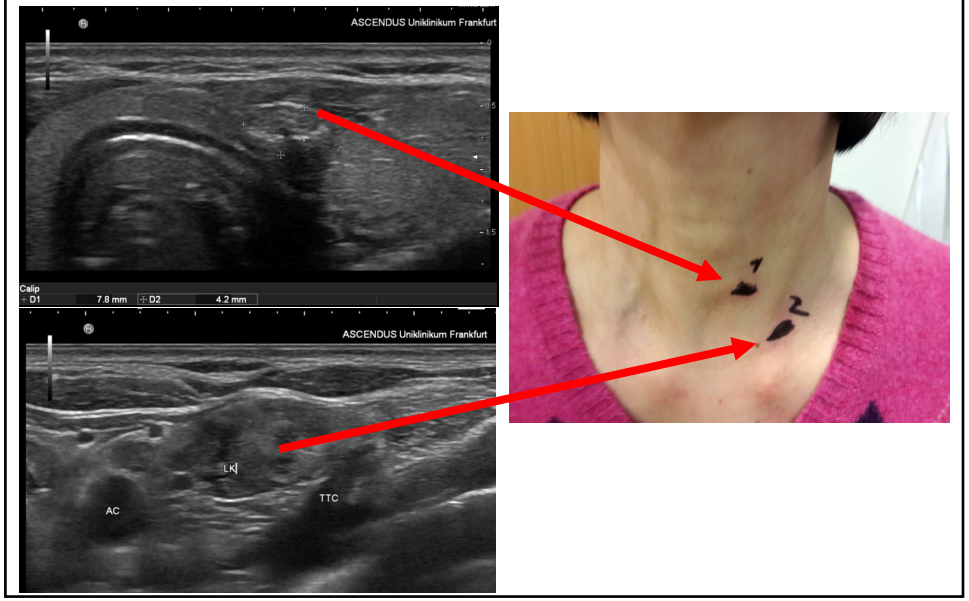

27

Estimation of the lifetime probability of disease progression of papillary microcarcinoma of the thyroid during active surveillance

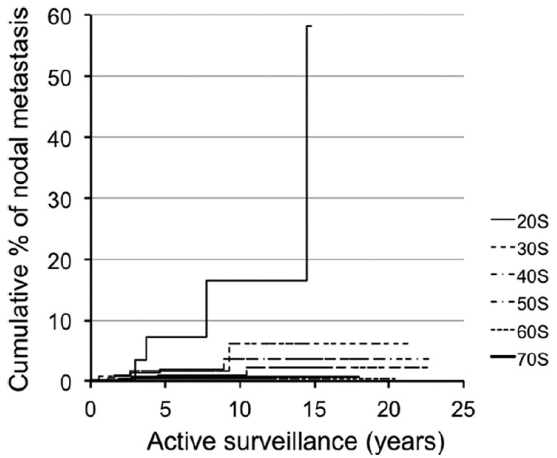

Surgery 163 (2018) 48–52

28

Indications and Strategy for Active Surveillance of Adult Low-Risk Papillary Thyroid Microcarcinoma: Consensus Statements from the Japan Association of Endocrine Surgery Task Force on Management for Papillary Thyroid Microcarcinoma

MEDIZINISCHE KLINIK
des Klinikums der Johann Wolfgang Goethe-Universität Frankfurt am Main

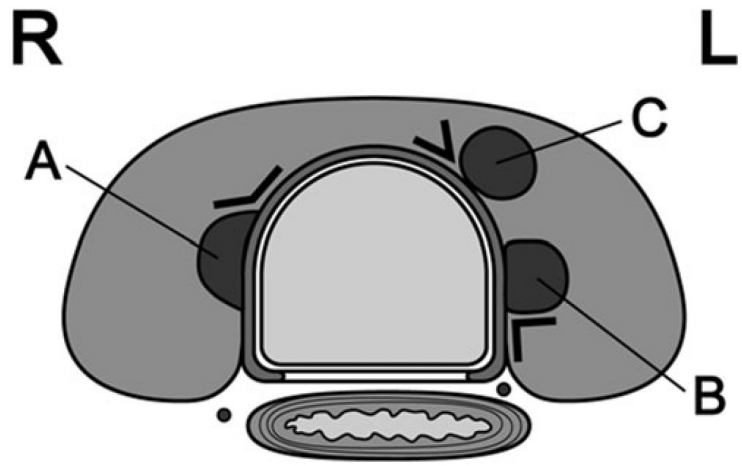

THYROID
Volume 31, Number 2, 2021

29

Indications and Strategy for Active Surveillance of Adult Low-Risk Papillary Thyroid Microcarcinoma: Consensus Statements from the Japan Association of Endocrine Surgery Task Force on Management for Papillary Thyroid Microcarcinoma

MEDIZINISCHE KLINIK
des Klinikums der Johann Wolfgang Goethe-Universität Frankfurt am Main

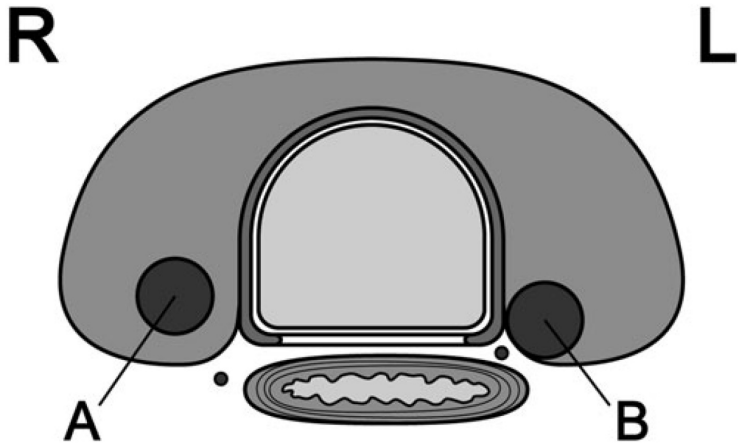

THYROID
Volume 31, Number 2, 2021

30

Risikostratifizierung von Schilddrüsenknoten nach ATA*
Prof. Dr. med. Jörg Bojunga, Leiter Schwerpunkt Endokrinologie, Diabetologie, Ernährungsmedizin, DGEM III - Kardiologie, Medizinische Klinik I, Universitätsklinikum Frankfurt
ATA-Risikokategorie
Malignitätsrisiko
Sonographische Kriterien
Beispielbilder
Indikation zur FNAC (größter Durchmesser)
5. Hochgradig suspekt
> 70–90 %
Solider stark schwächer echogener Knoten oder schwächer echogener Knoten bzw. schwächer echogener partiell zystischer Knoten mit einem oder mehreren der folgenden Merkmale: unregelmäßige Begrenzung (definiert als infiltrativ, mikrolobuliert oder spikuliert), Mikrokalzifizierungen, tiefer-als-breit Form (taller-than-wide), unterbrochene ringförmige Verkalkungen mit kleinen schwächer echogenen hinausdrängenden Gewebeanteilen, extrathyroidale Infiltration, suspekte Lymphknoten
Stark schwächer echogener Knoten
Mikrokalzifizierungen
Mikrokalzifizierungen
taller-than-wide Knoten
Unregelmäßig begrenzter Knoten
Organüberschreitendes Knoten
Unregelmäßig begrenzter Knoten
Unregelmäßig begrenzter Knoten
Suspekter Lymphknoten
Ringförmige Verkalkung, Gewebepfropfen
Empfohlen ≥ 1 cm
4. Intermediär suspekt
10–20 %
Schwächer echogener solider Knoten mit glatter Randbegrenzung, ohne Mikrokalzifizierungen, tiefer-als-breit Form oder extrathyreoidale Infiltration
Schwächer echogener Knoten
Schwächer echogener Knoten
Schwächer echogener Knoten
Schwächer echogener Knoten
Empfohlen ≥ 1 cm
3. Gering suspekt
5–10 %
Isoechogener oder stärker echogener Knoten oder partiell zystischer Knoten mit exzentrischen soliden Anteile ohne unregelmäßige Begrenzung, Mikrokalzifizierungen, tiefer-als-breit Form, extrathyreoidale Infiltration
Isoechogener Knoten
Stärker echogener Knoten
Zystisches, exzentrisch solider Knoten
Zystisches, exzentrisch solider Knoten
Zystisches, exzentrisch solider Knoten
Empfohlen ≥ 1,5 cm
2. Sehr gering suspekt
< 3 %
Spongiformer oder teilweise zystischer Knoten ohne sonographischen Nachweis von Merkmalen, die in der gering, intermediär bzw. hochgradig suspekten Kategorie beschrieben sind
Spongiformer Knoten
Spongiformer Knoten
Kleiner spongiformer Knoten
Teilweise zystischer Knoten
Teilweise zystischer Knoten
Erwägen ≥ 2 cm beobachten ohne FNAC ebenfalls mögliche Option
1. Gutartig
< 1 %
Ausschließlich zystische Erscheinung. Umfasst auch zystische Knoten mit stärker echogenen spots und deutlichem Reverberationsecho (Kolloidkristalle) im echofreien Zysteninhalt.
Echofreie Zyste
Zyste mit stärker echogenen spots
Multiple Zysten mit stärker echogenen spots
Keine FNAC
Knoten nach ATA nicht klassifizierbar?
Ein Teil der Knoten (1–4 %) kann nicht sicher nach ATA klassifiziert werden. Diese Knoten weisen statistisch als intermediäres Malignitätsrisiko auf (10–20 %). Hier kann eine Klassifikation nach sonographischen Einzelkriterien und Summescore, z. B. ACR TIRADS, angewandt werden.
Wann ist eine Szintigraphie sinnvoll?
Autonome Adenome sind als benigne einzustufen, zeigen jedoch keine einheitliche Sonoarchitektonik. ATA kann daher hier nicht angewandt werden. Bei Knoten > 1 cm ist daher vor einer FNAC eine Szintigraphie zum Ausschluss einer Autonomie empfohlen, wobei „heiße" Knoten (Tc-99m-Pertechnetat-positiv/kalteiwei Knoten" sich nicht zur Malignitätsprognostikum geeignet (bzw. prädiktiver Wert ≤ 1 %).
Vaskularisation und Perfusion
Die Vaskularisation (Gefäßdarstellung im Doppler/Duplex) ist nicht zur Dignitätsbeurteilung von Schilddrüsenknoten geeignet und wird in Klassifikationssystemen nicht mehr verwendet.
Die Perfusion (Kontrastmittelverstärkter Ultraschall, CEUS) zeigt eine Hypoperfusion als Zeichen der Malignität von Schilddrüsenknoten. In der Praxis wird CEUS der Schilddrüse selten angewandt.
Elastographie von Schilddrüsenknoten
Elastographie ist ein Verfahren zur Messung der Gewebesteifigkeit. Möglicher Klassifikation: gerot ES1, bunt. Überwiegend weich ES2, überwiegend ES3, bunt. gerot bunt ES4. Überwiegend oder ganz weiche Knoten sind in 97–99% benigne. Sinnvolle Anwendung bei ATA 3 und 4 Knoten.
Nicht valide bei überwiegend zystischen und verkalkten Knoten.
ES 1
ES 2
ES 3
ES 4
ATA 3 ES 1
ATA 3 ES 4
Lymphknotenmorphologie
Am Nachweis von Schilddrüsen-Knoten sollten die Lymphaufflußgebiete sonographisch systematisch (z. B. nach AFN) untersucht werden. Suspekte LK (siehe Tabelle) führen zur Klassifikation ATA 5.
Normaler LK
Abnormer LK
Verdacht auf Malignität
Minimale Abweichungen
Mittelgroßer Hilus
Hilus fehlt
Hilus ist nicht sichtbar
Hilus ist nicht sichtbar
Hilus ist nicht sichtbar

33

MEDIZINISCHE KLINIK I
des Klinikums der Johann Wolfgang Goethe-Universität Frankfurt am Main

Zusammenfassung

- ✓ *Die Charakterisierung von Schilddrüsenknoten (Sonographie & FNP) muss weiter verbessert werden, die Häufigkeit von diagnostischen Operationen ist immer noch zu hoch*
- ✓ *Eine Befundstandardisierung verbessert die Knotencharakterisierung und reduziert unnötige weitere Diagnostik und Therapie – neue Scores (TIRADS) sind hierzu evaluierte Optionen*
- ✓ *ATA ist einfach und gut evaluiert, nicht klassifizierbare Knoten haben ein signifikantes Malignitätsrisiko*
- ✓ *ACR-TIRADS schneidet am besten ab, EU-TIRADS und v.a. Kwak-TIRADS reduzieren unnötige FNP am geringsten*
- ✓ *Bei AUS/FLUS ggf. Re-Punktion, ggf. molekulare Marker*
- ✓ *Die Elastographie ist ein supplementäres Verfahren für ausgewählte Knoten: ein elastographisch weicher Knoten ist mit hoher Wahrscheinlichkeit gutartig*

34

Sonografische Malignitätskriterien
TI-RADS: ja, aber welches?

MEDIZINISCHE KLINIK I
des Klinikums
der Johann Wolfgang Goethe-Universität
Frankfurt am Main

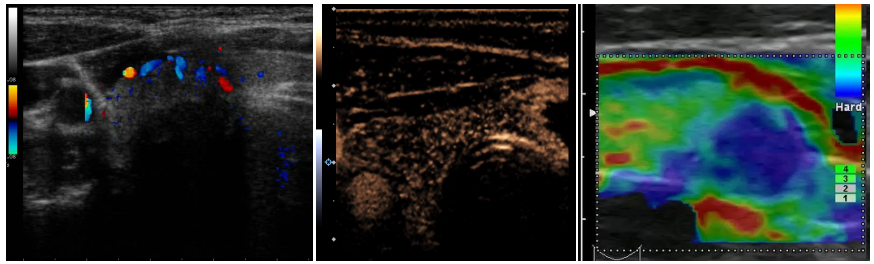

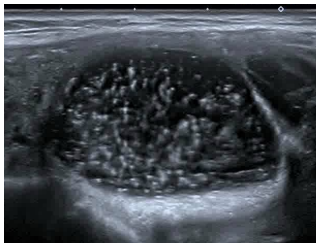

Jörg Bojunga
Medizinische Klinik I
Johann Wolfgang Goethe-Universität
Frankfurt am Main

35